



ALLERGIEPRAXIS
HAUTPRAXIS
IMMUNOLOGIE

FORUM
FÜR MEDIZINISCHE
FORTBILDUNG



medspace.fun

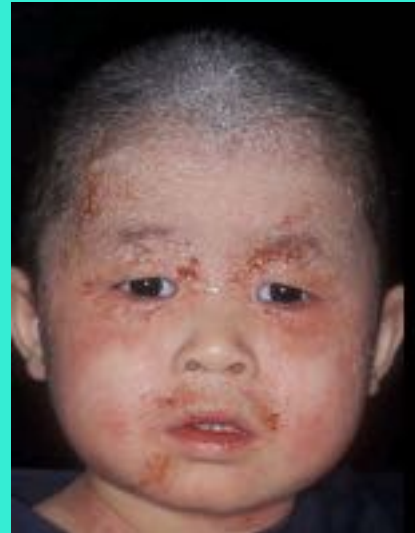
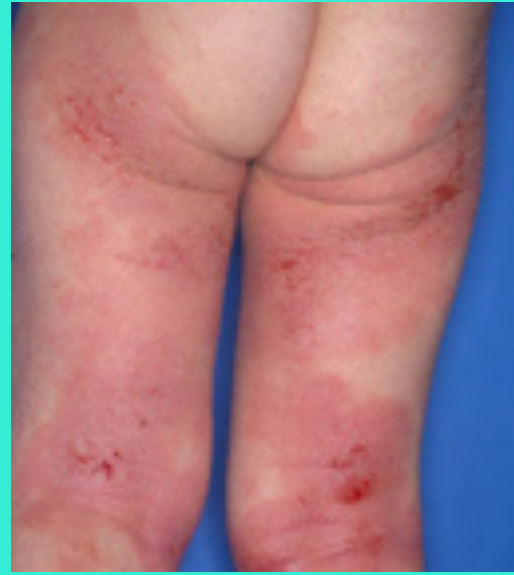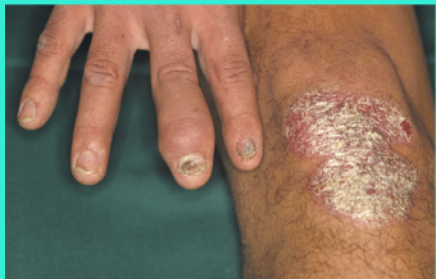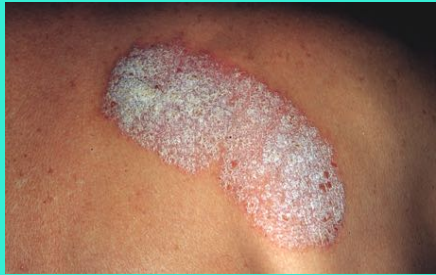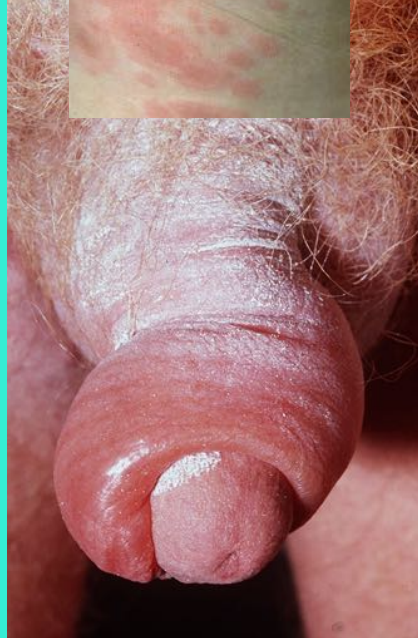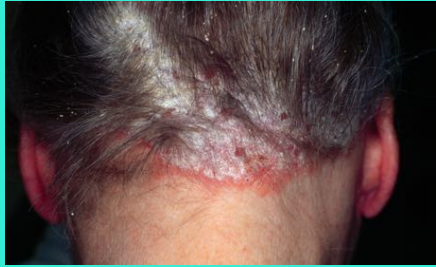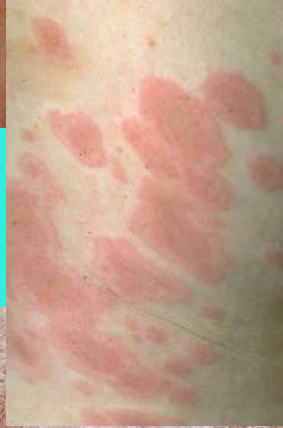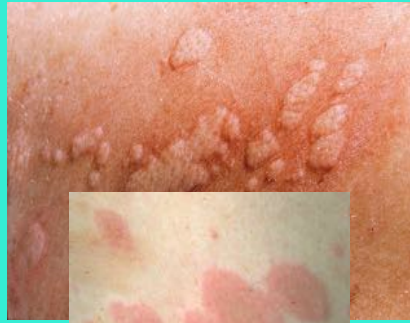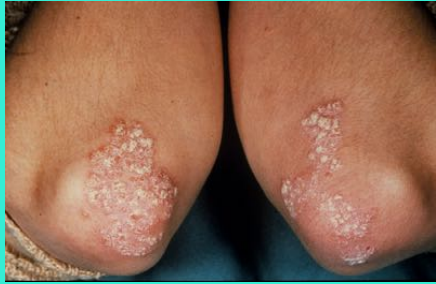Dermatologie 2021

The big three in der Dermatologie – Neurodermitis,
Urticaria, Psoriasis

Aus aktuellem Anlass: COVID on the skin

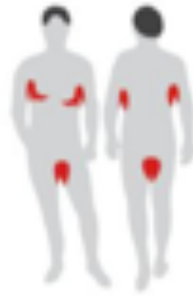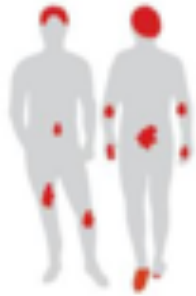**Digitalisierung und Heuristik in der Dermatologie – die
Zukunft ist jetzt**

The Big Three



The Big Three – Psoriasis

Die Psoriasis-Erkrankung ist sehr heterogen¹



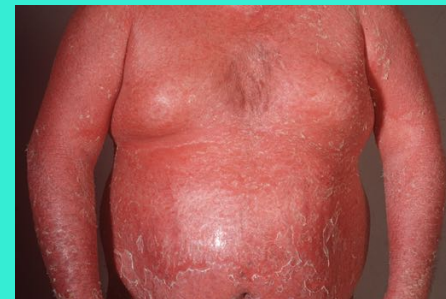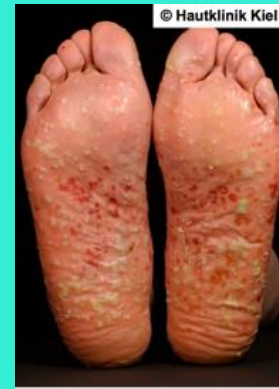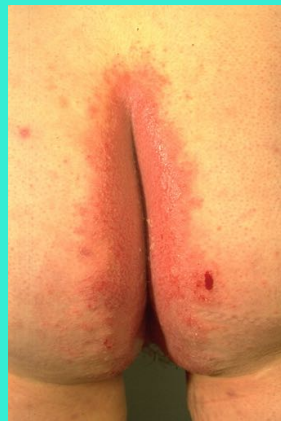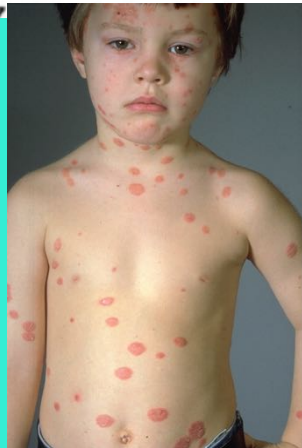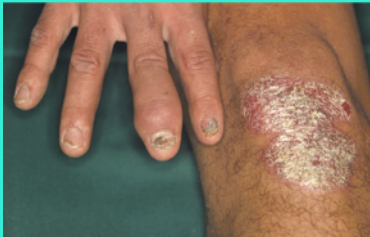**Chronische
Plaque Psoriasis:**
80–90%¹

Psoriasis guttata:
< 10%¹

Psoriasis inversa:
< 5%¹

**Psoriasis
pustulosa:** < 5%¹

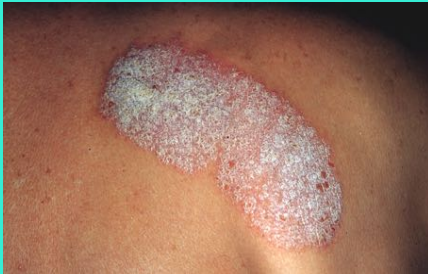**Erythrodermische
Psoriasis:** < 2%¹



© Hautklinik Kiel

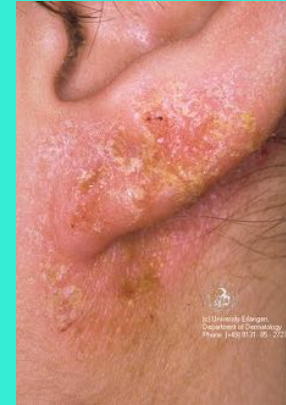DD – Psoriasis vs Ekzem

Psoriasis



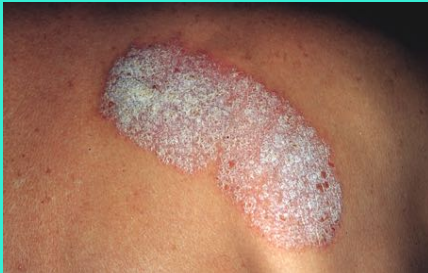Symmetrisch
Rot
Rau

Ekzem



DD – Psoriasis vs Ekzem

Psoriasis



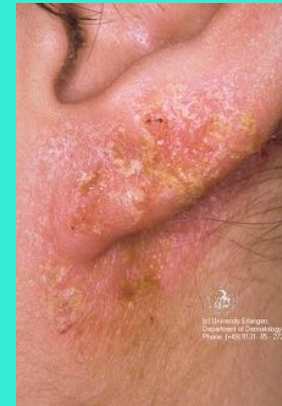Symmetrisch

Rot

Rau

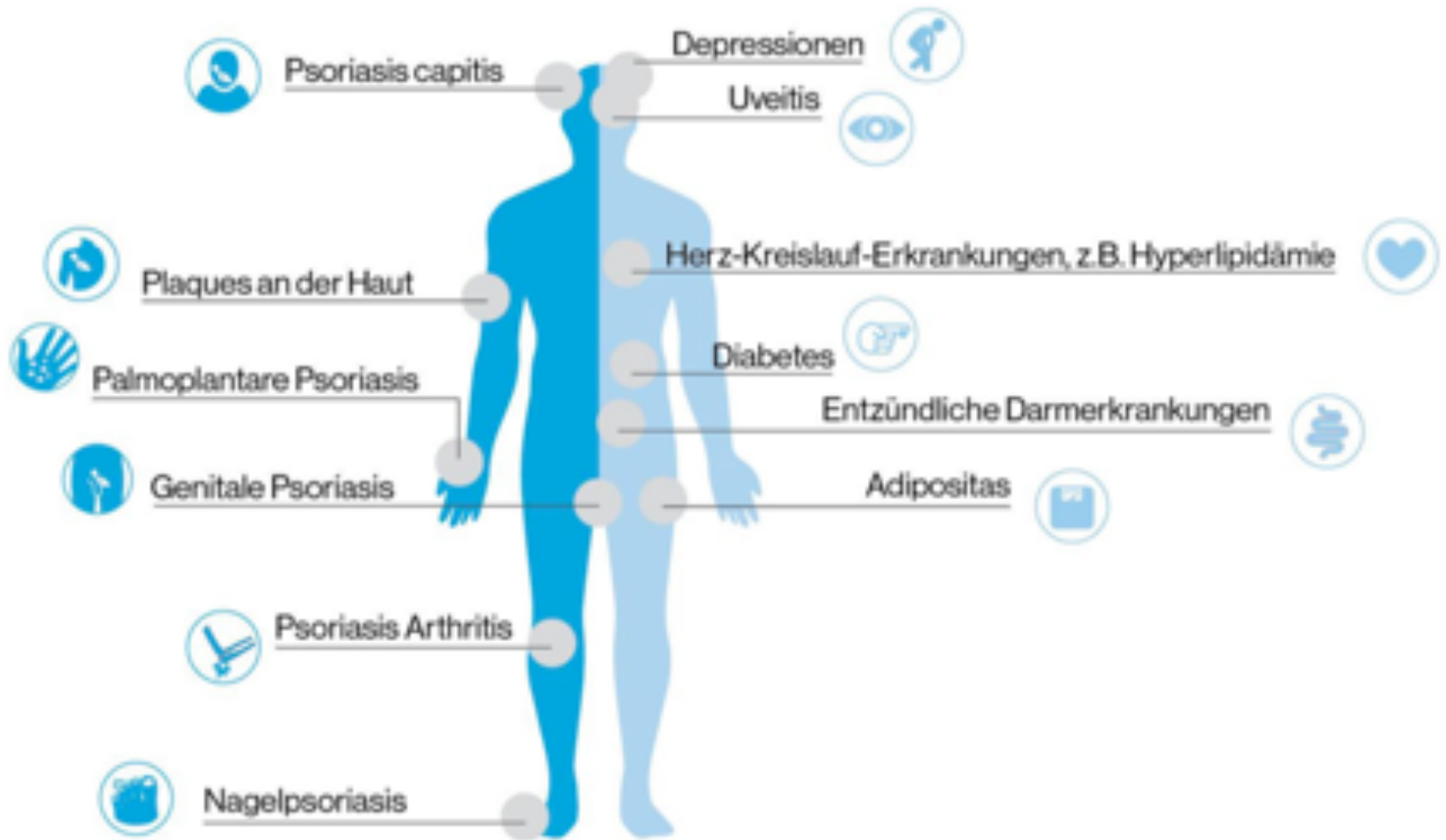
Juckt nicht
Streckseiten

Ekzem



Juckt
Beugen

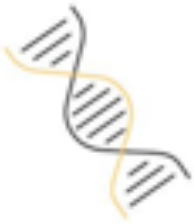The Big Three – Psoriasis



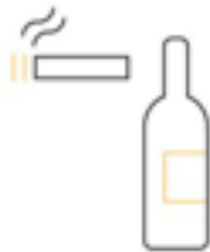The Big Three – Psoriasis

Triggerfaktoren der Psoriasis¹⁻³

Genetik¹



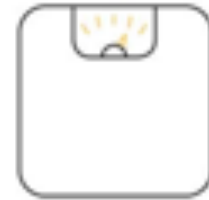Rauchen,
Alkohol²



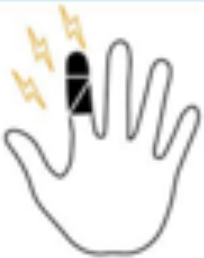Psychischer
Stress²



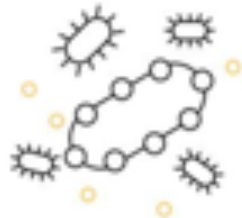Adipositas²



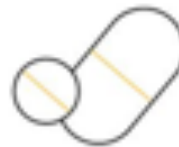Mechanischer
Stress¹



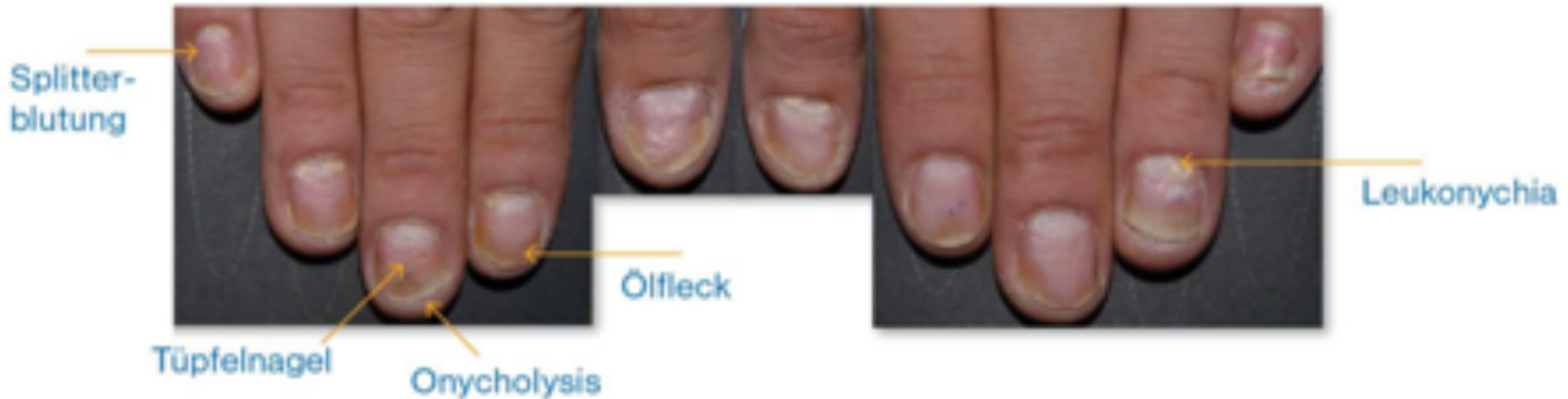Infekte¹



Medikamente³



The Big Three – Psoriasis

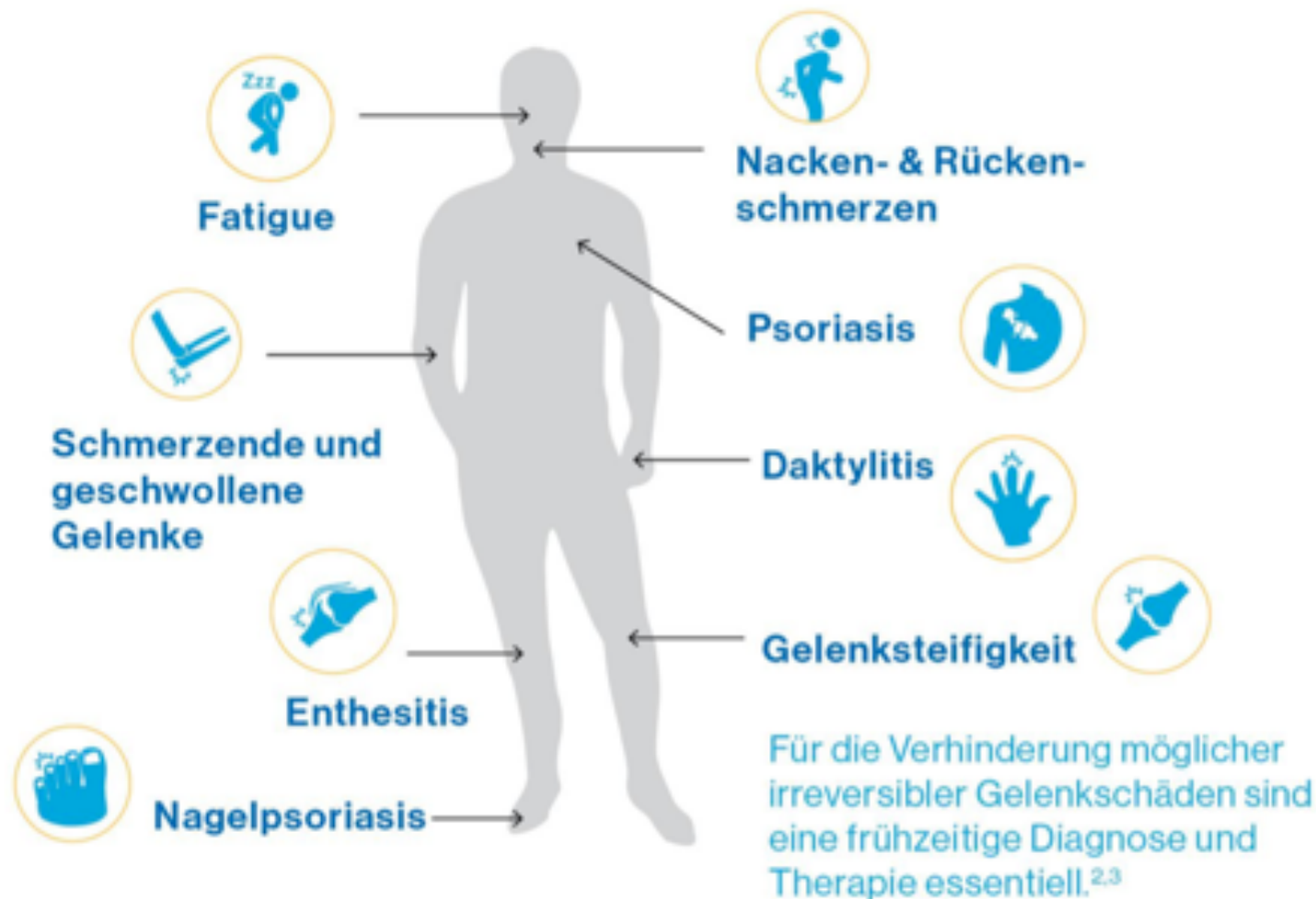

Nagelpsoriasis¹

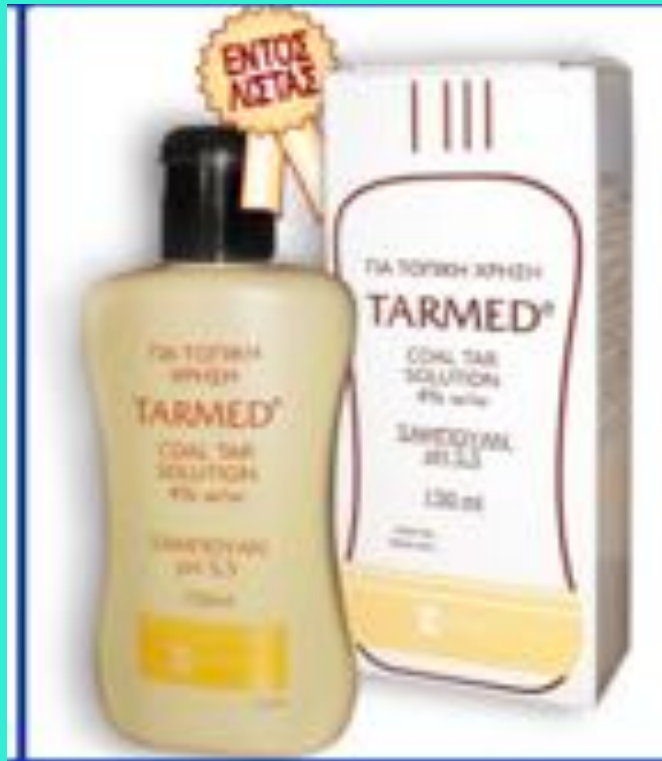Bis zu 50% der Psoriasis-Patienten leiden unter einer Nagelbeteiligung.¹

The Big Three – Psoriasis

Symptome der Psoriasis Arthritis¹⁻³




damals.....



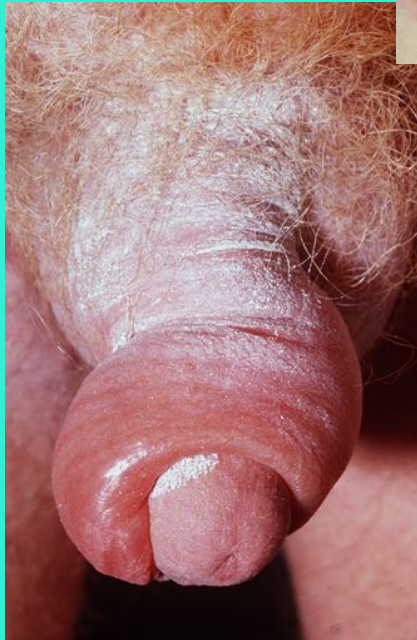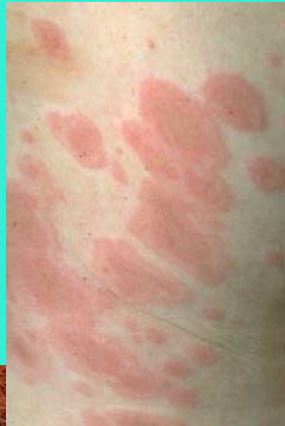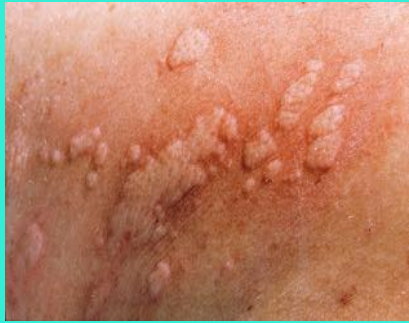Therapieleiter – Psoriasis

PSORIASIS 2020



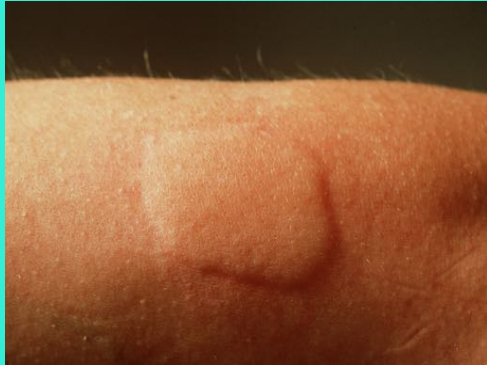¹Kerasal Salbe/Excipial U Lipolotio/Lotio Decapans/Salizylöl, ²Elocom/Dalvobet Salbe, ³Sikis/Curastoderm, ⁴Metoject, ⁵Sandimmun, ⁶Neotigason, ⁷Skilarence, ⁸Talkz, Cosentyx, ⁹Temfya, Bumetri, Skyrizi, ¹⁰Humira, Cimzia ¹¹Stelara, ¹²Otezla

The Big Three – Urticaria



DD – Urtikaria vs Ekzem

Urtikaria



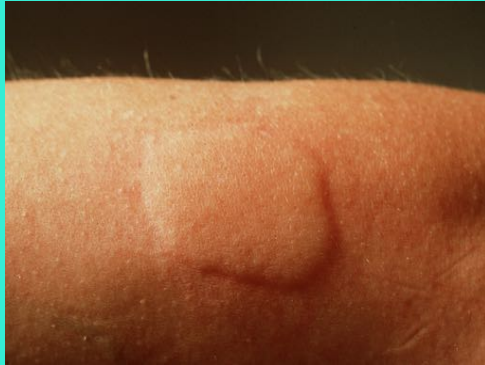Ekzem



Juckreiz
Symmetrisch
Rot

DD – Urtikaria vs Ekzem

Urtikaria



Ekzem



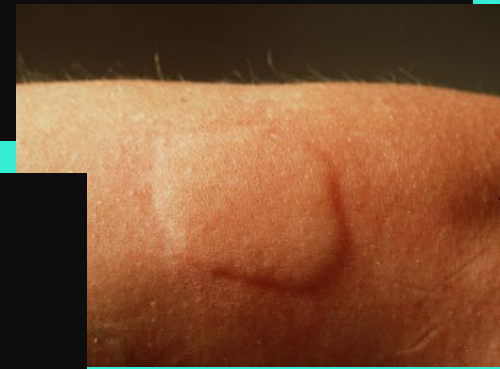Juckreiz
Symmetrisch
Rot

Glatt
wandernd

rau
stationär

Pitfalls- Urticaria

- ✓ Dx vs Symptom !
- ✓ Keine Allergie !
- ✓ No Cortison Junkies !
- ✓ Ekzem nicht verwechseln !



Das Wichtigste auf einen Blick

Nicht alles, was nach Urtikaria aussieht, ist wirklich Urtikaria. Darum: Immer betroffene Hautstellen fotografieren!

— Urtikaria ist keine Allergie - auch wenn es so aussieht.

— Im Fokus der Behandlung steht eine gute Therapie - und nicht die Suche nach der Ursache der Erkrankung.

— Die wirksamste Linderung bringt die Einnahme von Antihistaminika über eine lange Zeit und hoch genug dosiert.

— Steroide sind nur bei Angioödemem sinnvoll. In diesem Fall gilt: Kurz und heftig - keine Steroide über längere Zeit.

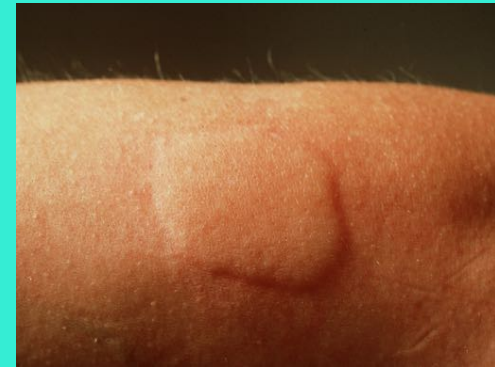
(akute) Urticaria als Symptom

Die Rarität

→ Allergie? Fast nie!

ALLERGISCHE REAKTION

Ganz selten kann akute Urtikaria Teilsymptom einer allergischen, lebensbedrohlichen Situation sein. Das kommt bei weniger als 1 Prozent der von akuter Urtikaria Betroffenen vor.

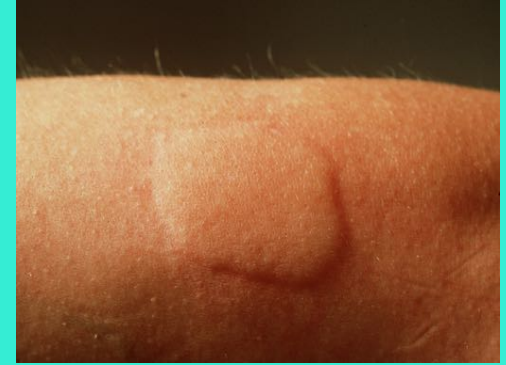

(Chronische) Urticaria als Diagnose

Der häufigste Fall

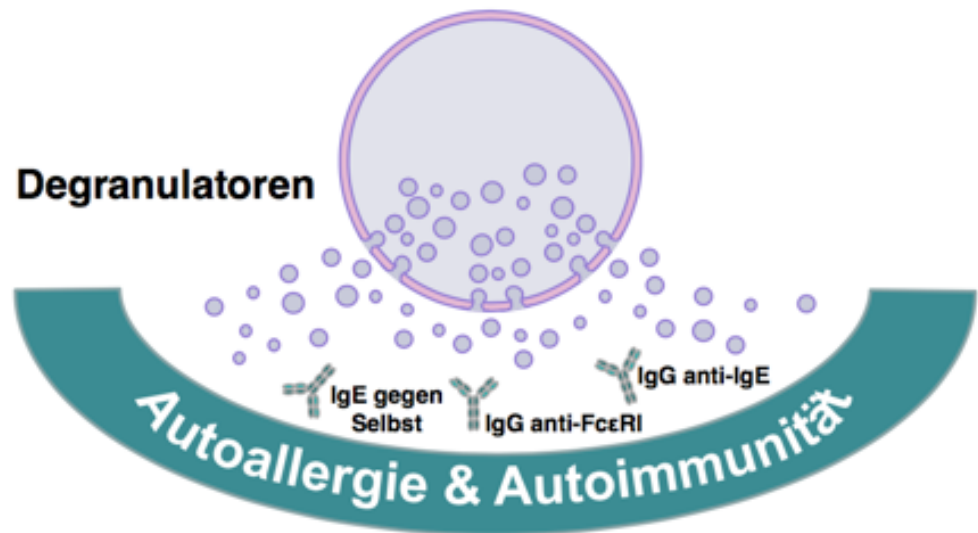
KEINE ERKENNBARE URSACHE

Auch bei chronischer Urtikaria kommt die **idiopathische Urtikaria** sehr häufig vor – also Urtikaria, deren Auslöser sich nicht bestimmen lassen. Häufig steckt dahinter eine Autoimmunreaktion des Körpers: Der Körper ist sozusagen allergisch auf sich selbst. Er bildet Antikörper gegen die eigenen Mastzellen. Warum der Körper sich selbst bekämpft, kann die Medizin noch nicht erklären.



Pathogenese der chronischen spontanen Urtikaria

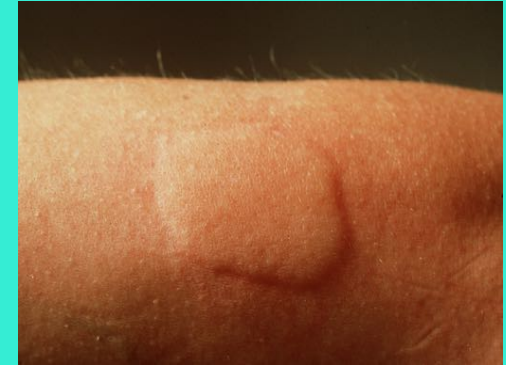Maurer et al., Ärztliches Journal Dermatologie 2018: 2; 20-22



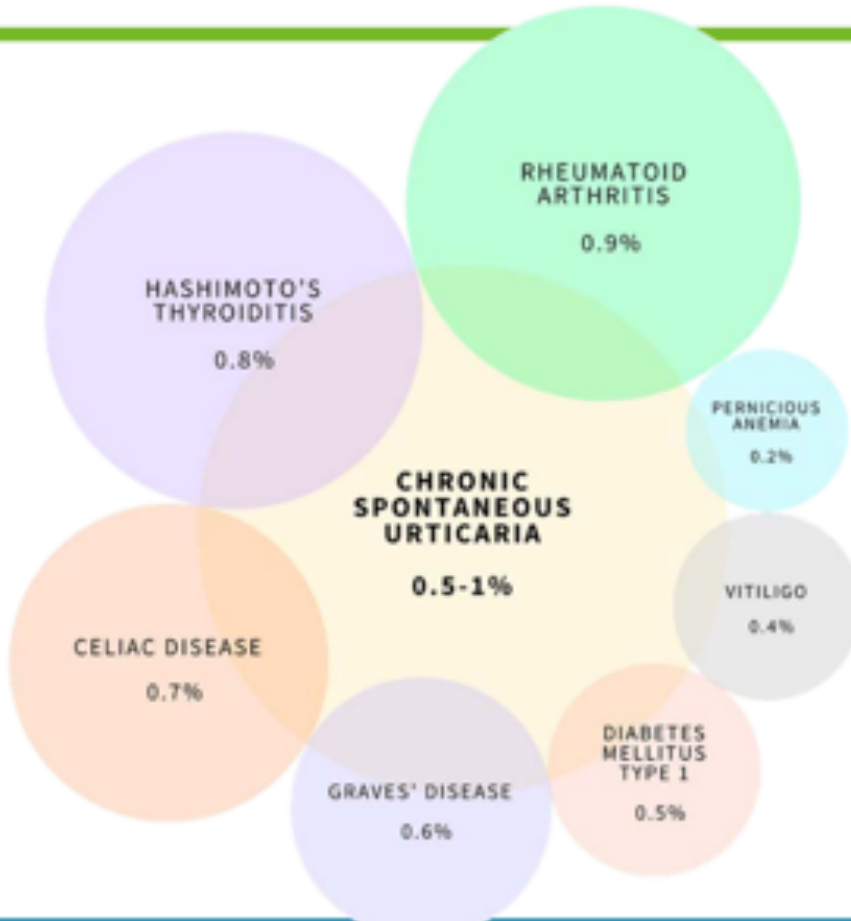
(Chronische) Urticaria als Diagnose

**Autoimmunerkrankungen
sind bei CSU Patienten häufig**

Allergy 2017; 72; 1440-1460 & Autoimmun. Rev. 2017

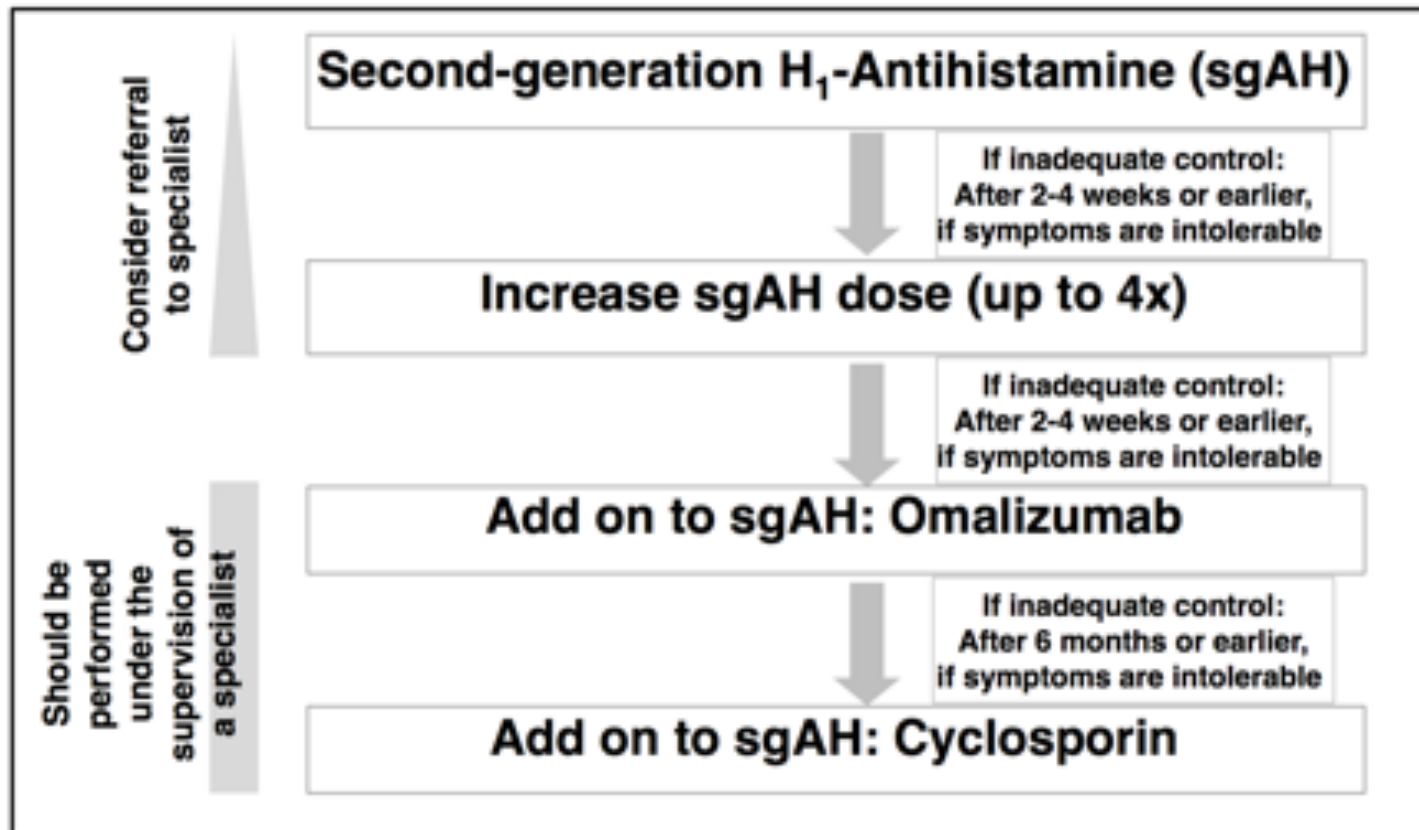


**TSH
ANA**



Die „neue“ Urtikaria-Leitlinie

*Zuberbier et al., Allergy 2018: 73; 1393-1414
und Allergo J. Int. 2018: 27; 41-68*

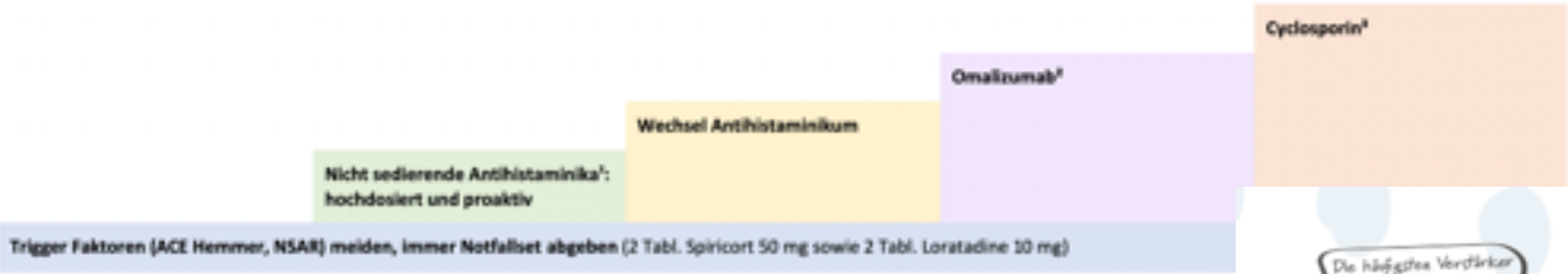




Werden Sie nicht zum
Cortison-Junkie!
Ihre Ärztin oder Ihr Arzt
zeigt Ihnen, was auch lang-
fristig gut für Sie ist.

Therapieleiter – Urticaria

CHRONISCH SPONTANE URTICARIA (+/- ANGIOÖDEM) 2020



¹Loratadine/Teifar (1 bis 4 Tabl. täglich), ²Xolair, ³Sandimmun

Die häufigsten Verstärker

MEDIKAMENTE

Bestimmte Medikamente wie etwa Schmerzmittel oder Blutdrucksenker können eine bestehende Urtikaria verstärken.

Achtung! Sie vermuten, dass Ihre akute Urtikaria durch ein Medikament verstärkt wird? Besprechen Sie das mit Ihrer Ärztin oder Ihrem Arzt. **Setzen Sie NIE eigenhändig Medikamente ab!**

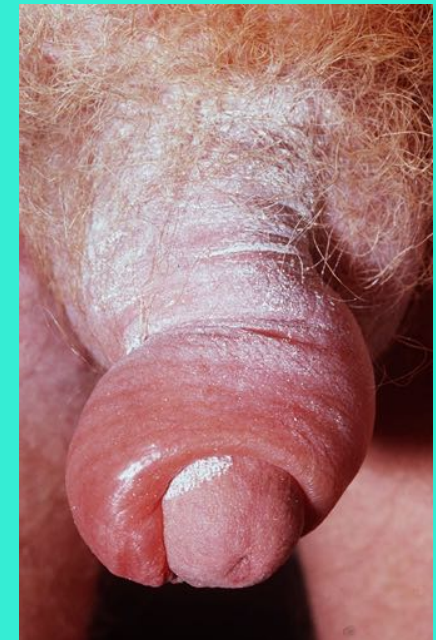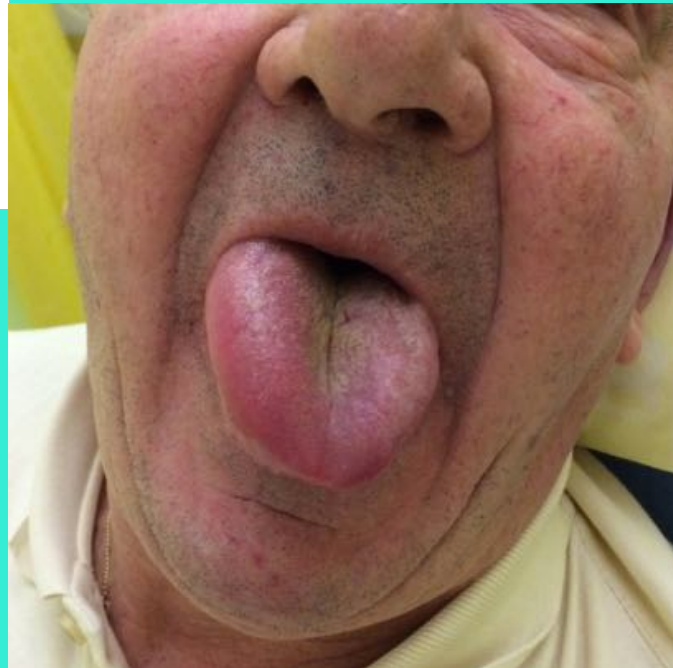
ACE / Entresto
ASS
NSAR
Gliptine



Notfall

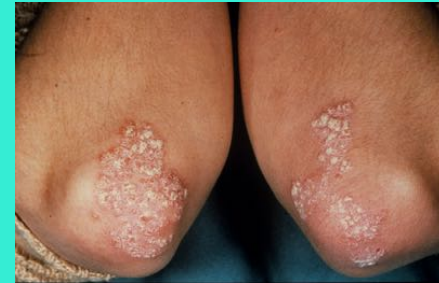
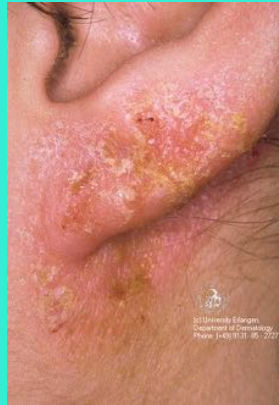
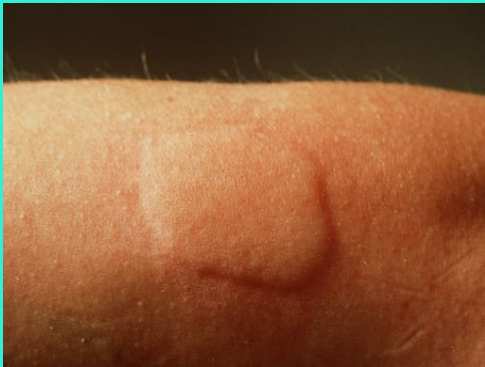Bei starken Schwellungen in tieferen Hautschichten an Händen, Füßen, Nase, Lippen, Augen oder Penis handelt es sich um ein Angioödem. Lassen Sie Urtikaria in Kombination mit einem Angioödem unbedingt rasch dermatologisch abklären!

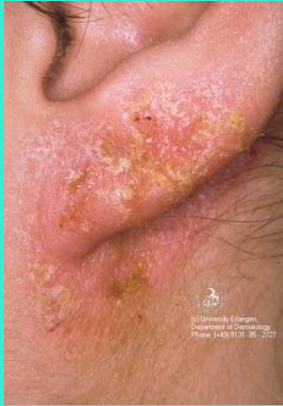

Key points- Neurodermitis

- ✓ Stimmt meine Dx ?
- ✓ Control not Cure



The Big Three – richtige Dx



Symmetrisch

Rot

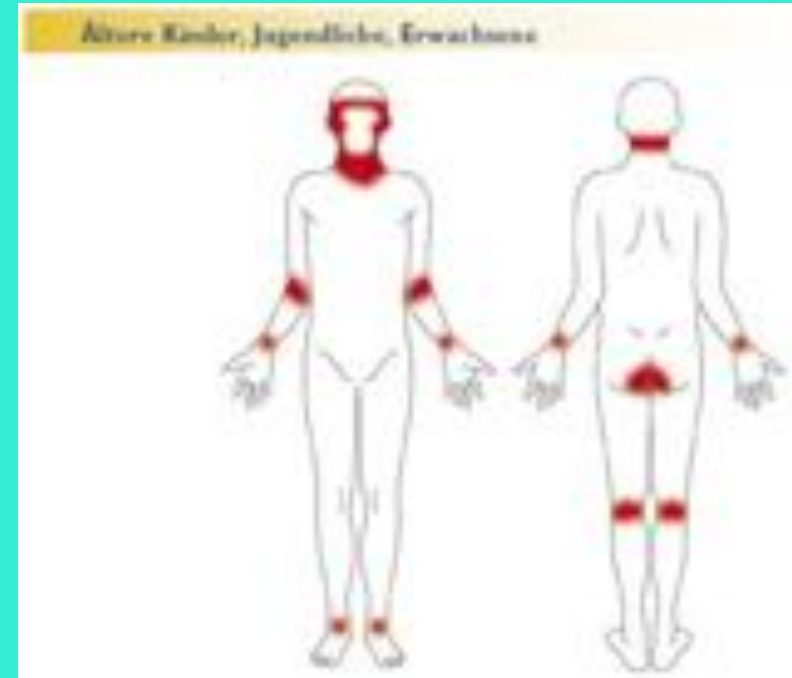
Rau

Juckend

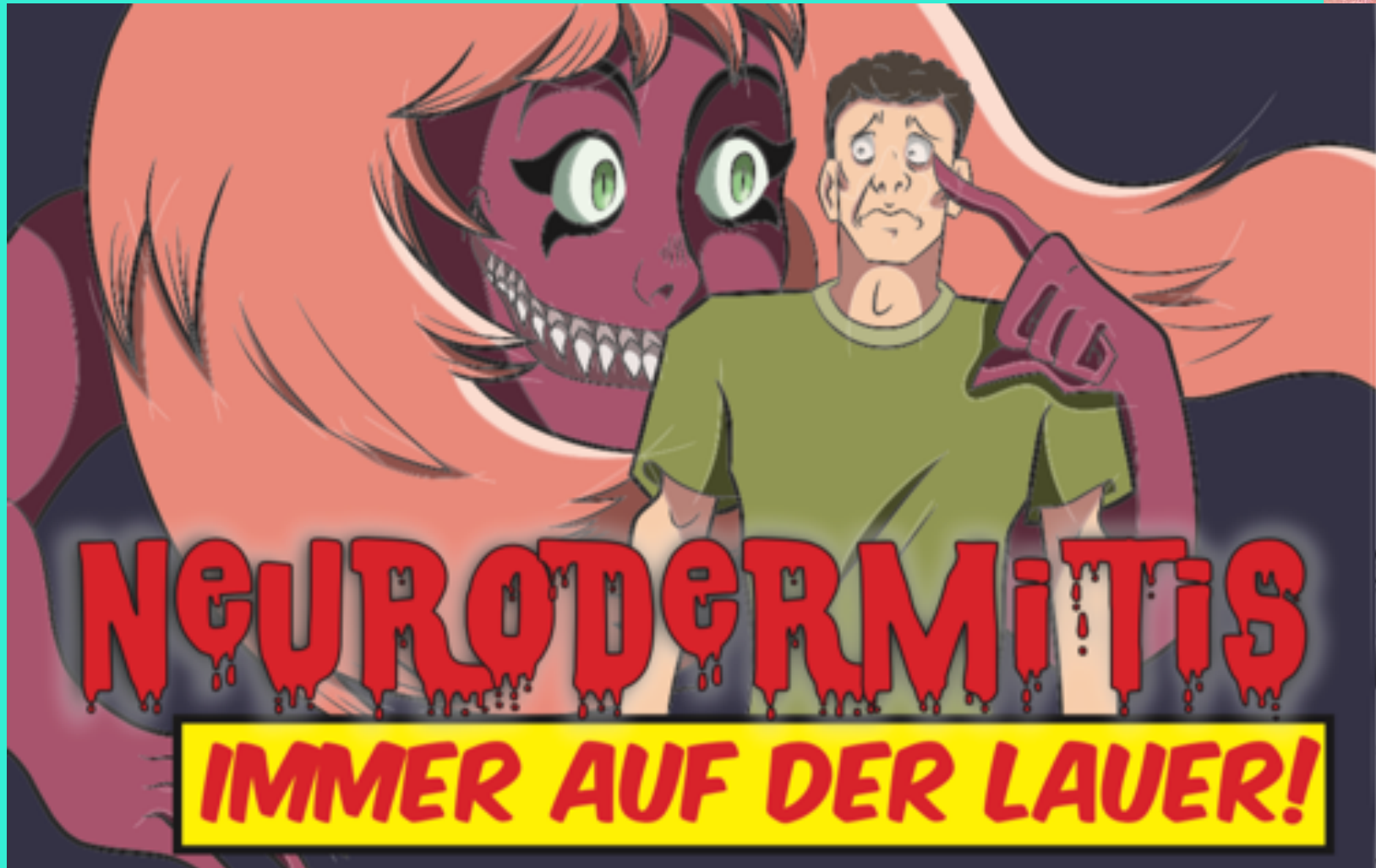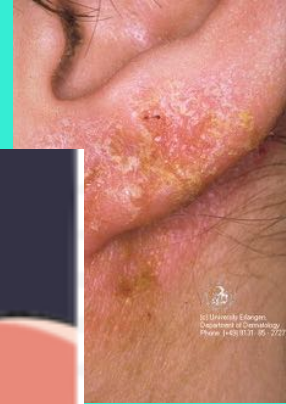“stationär“

Prädilektion

FA



Control - Neurodermitis



Control - Neurodermitis


- ✓ Wasserkontakt
- ✓ Mikrobiom



Kontrolle, aber keine
Heilung - das ist die
DEVISE!

Therapieleiter - Neurodermitis

NEURODERMITIS 2020



*Deseryl (mit Triclosan 2% oder 0.1% Octenidin-Olehydrochlorid Zusatz), *Fucidort Creme, *Photopic Salbe/Elidel Creme, *Sandimmun, *Dupixent

DD – the big three

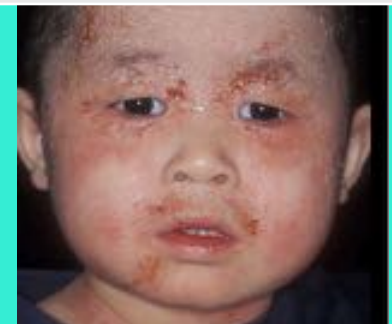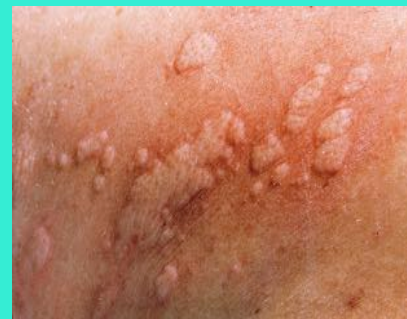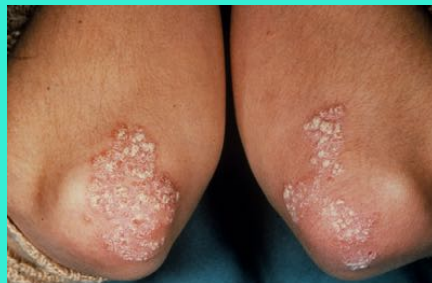| | Psoriasis | Urticaria | Neurodermitis |
|-----------------------|---|------------------|---------------------------|
| Juckreiz | - | +++ | ++ |
| Schuppung | +++ | - | ++ |
| Besonderheiten | Streckseiten Rima, Kopf, Nägel | Wandert | Beugen Gesicht |

Gemeinsamkeiten

Bilateral symmetrisch (multifokal, multiple)

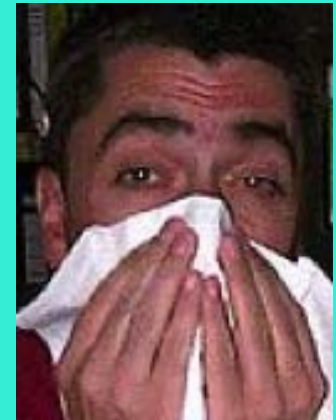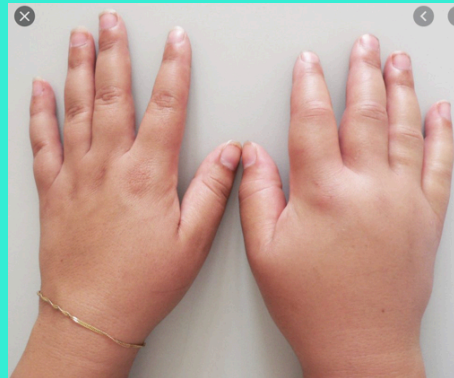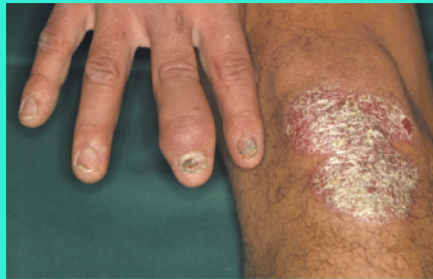Kein Enanthem

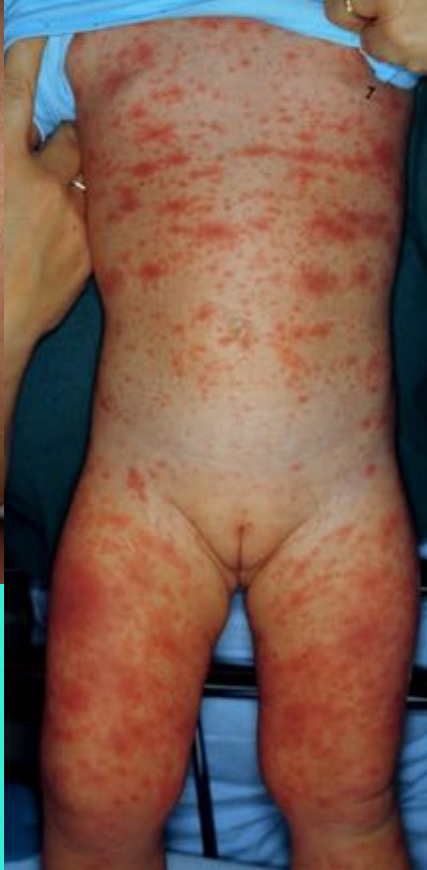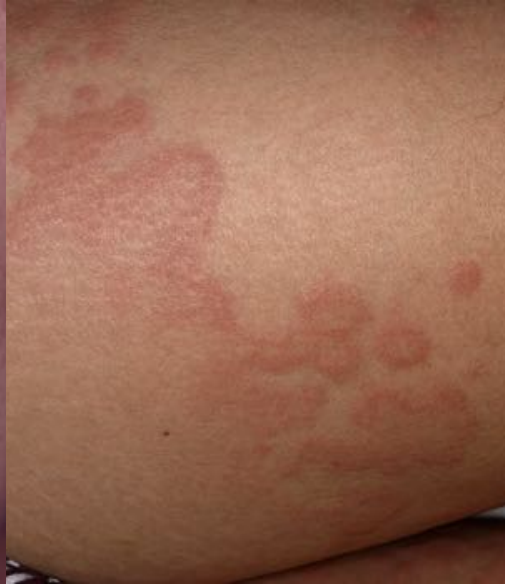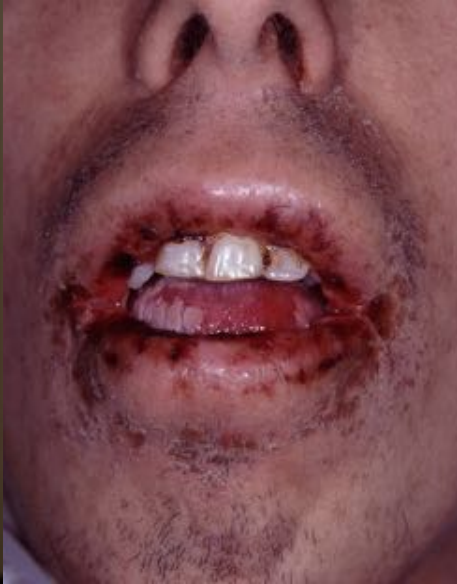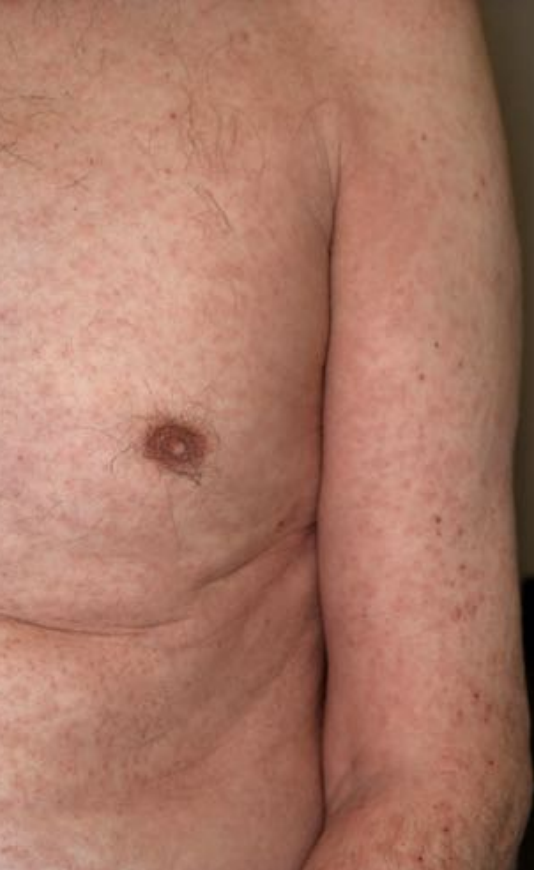Rot



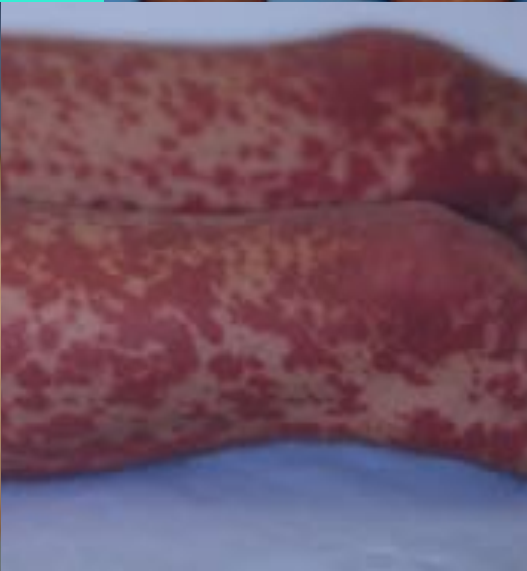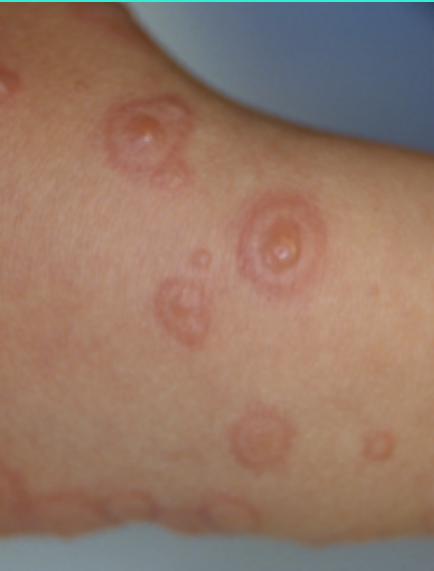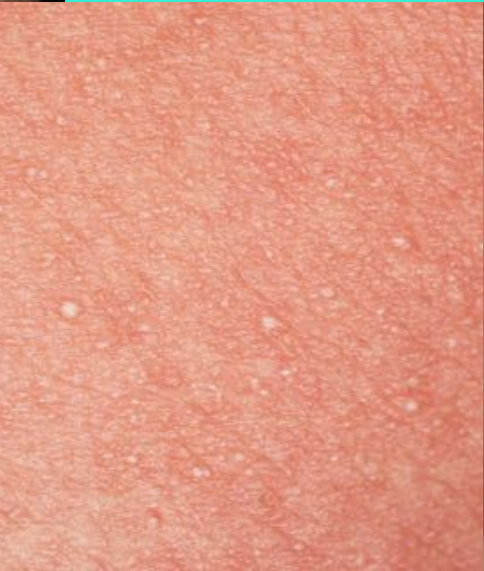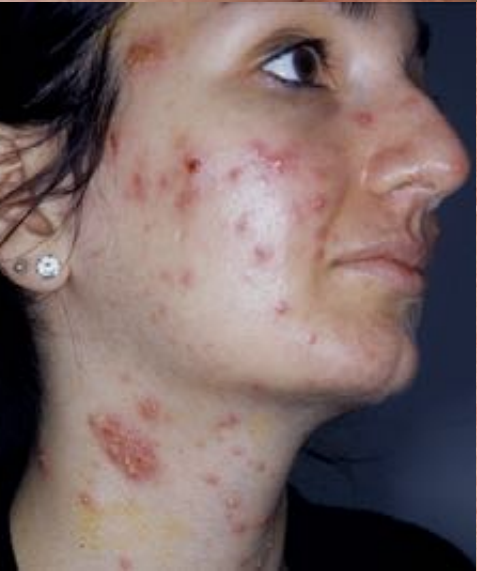DD – the big three

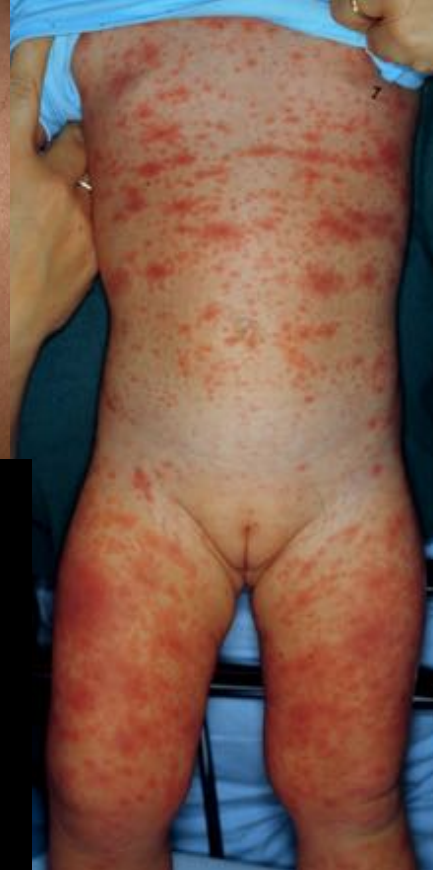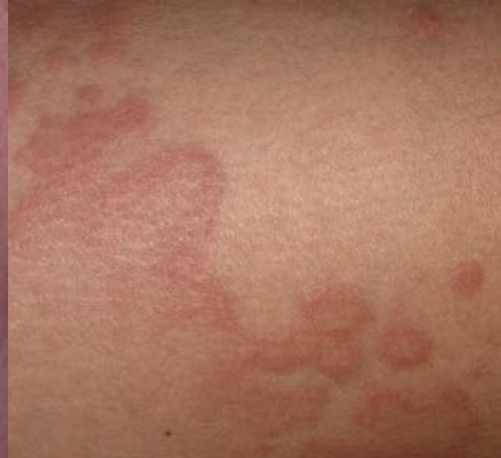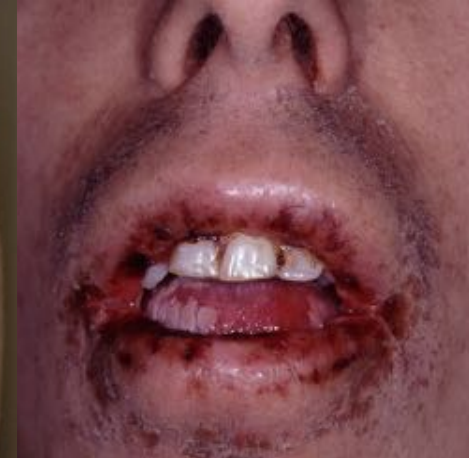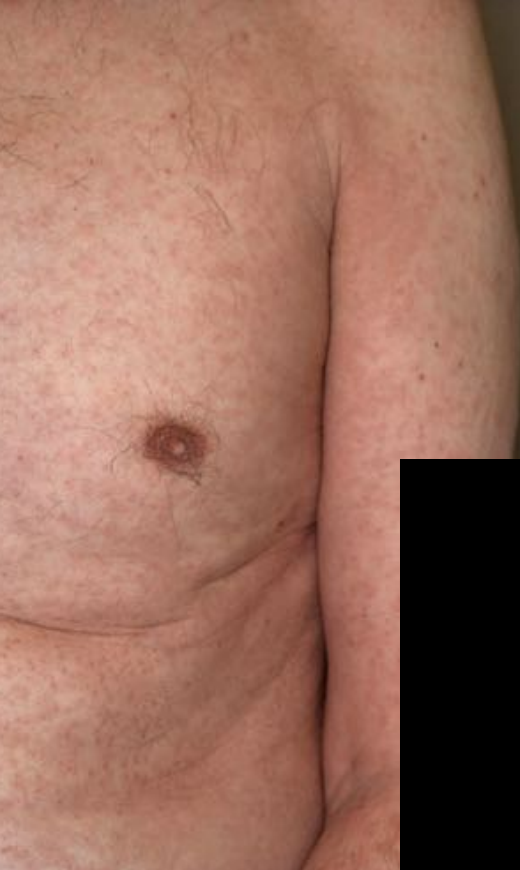| | Psoriasis | Urticaria | Neurodermitis |
|---------|-----------|-----------|------------------|
| FA | + | - | ++ (RCP, Asthma) |
| Gelenke | + | - | - |



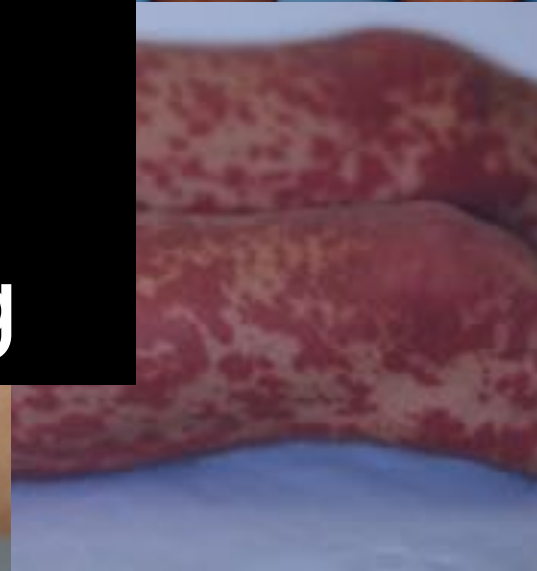
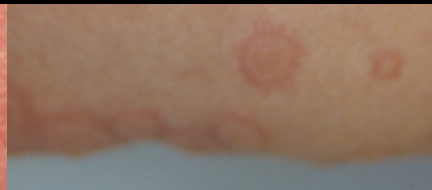
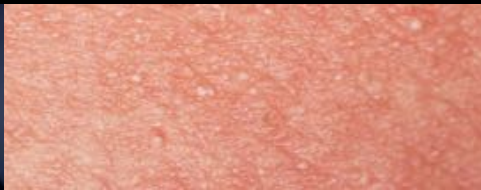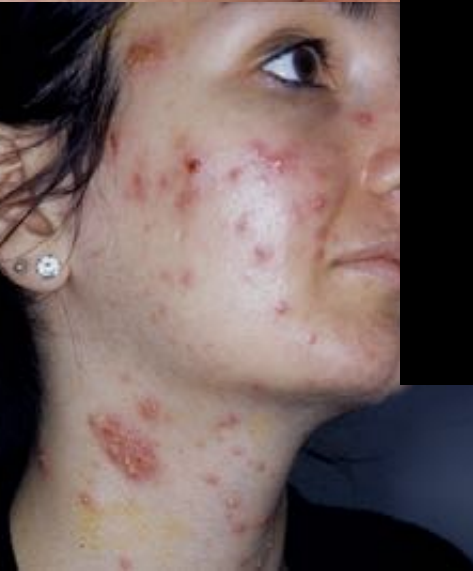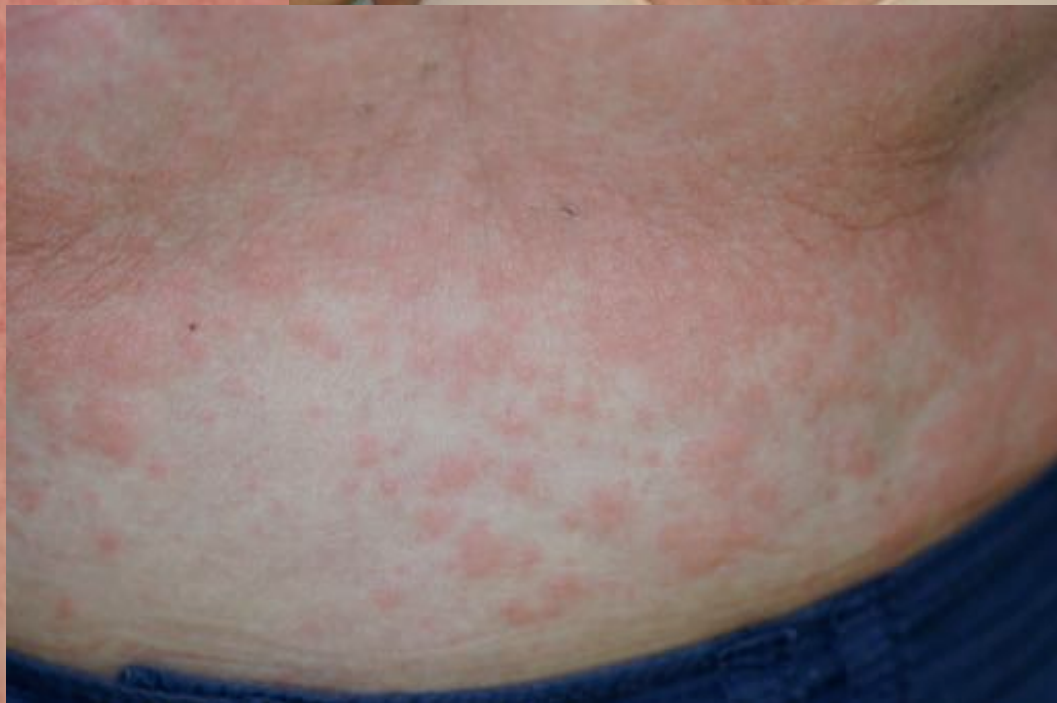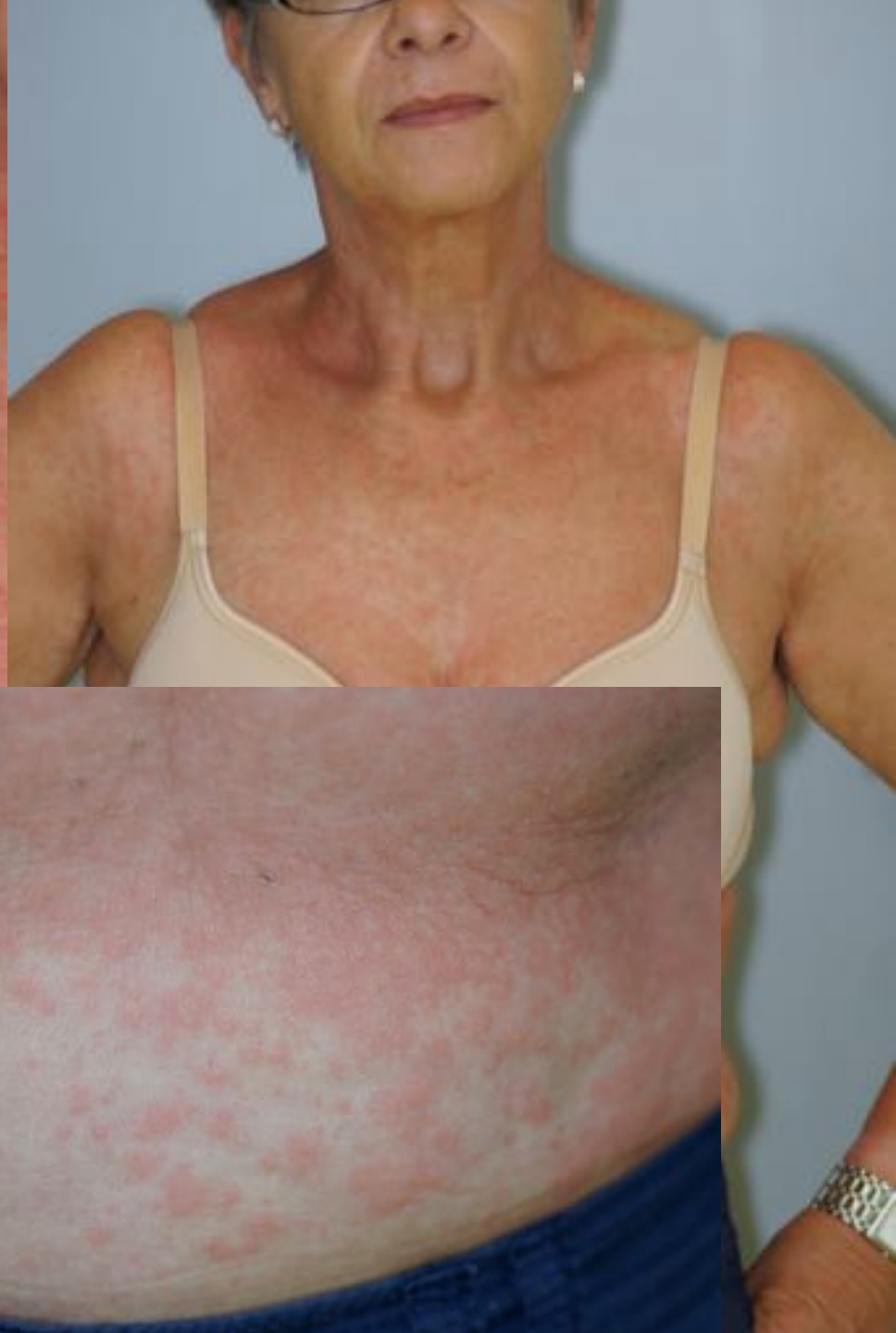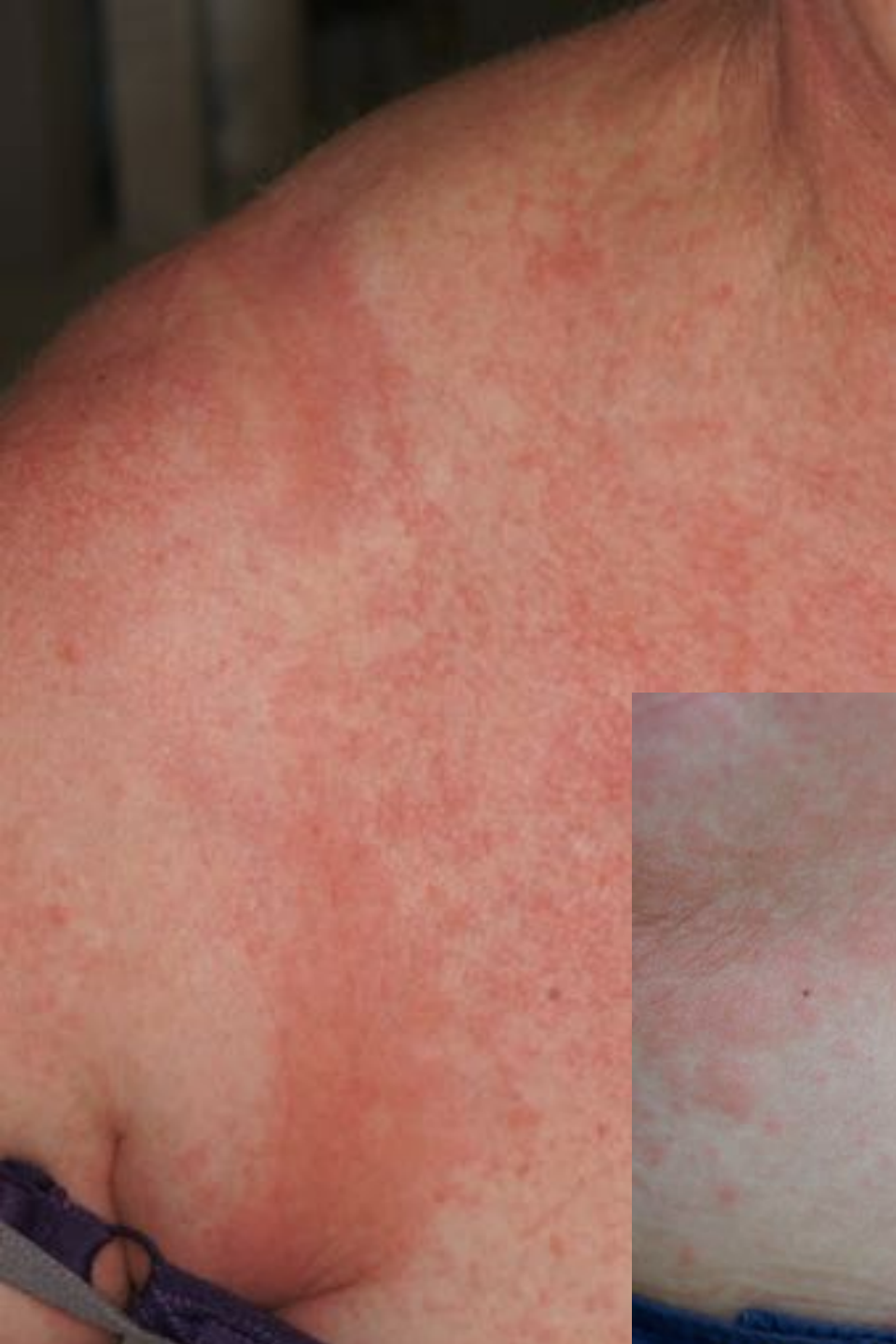das Exanthem







das Exanthem
gr. Exantheo
„ich blühe auf“
ein akut
auftretender
Hautausschlag





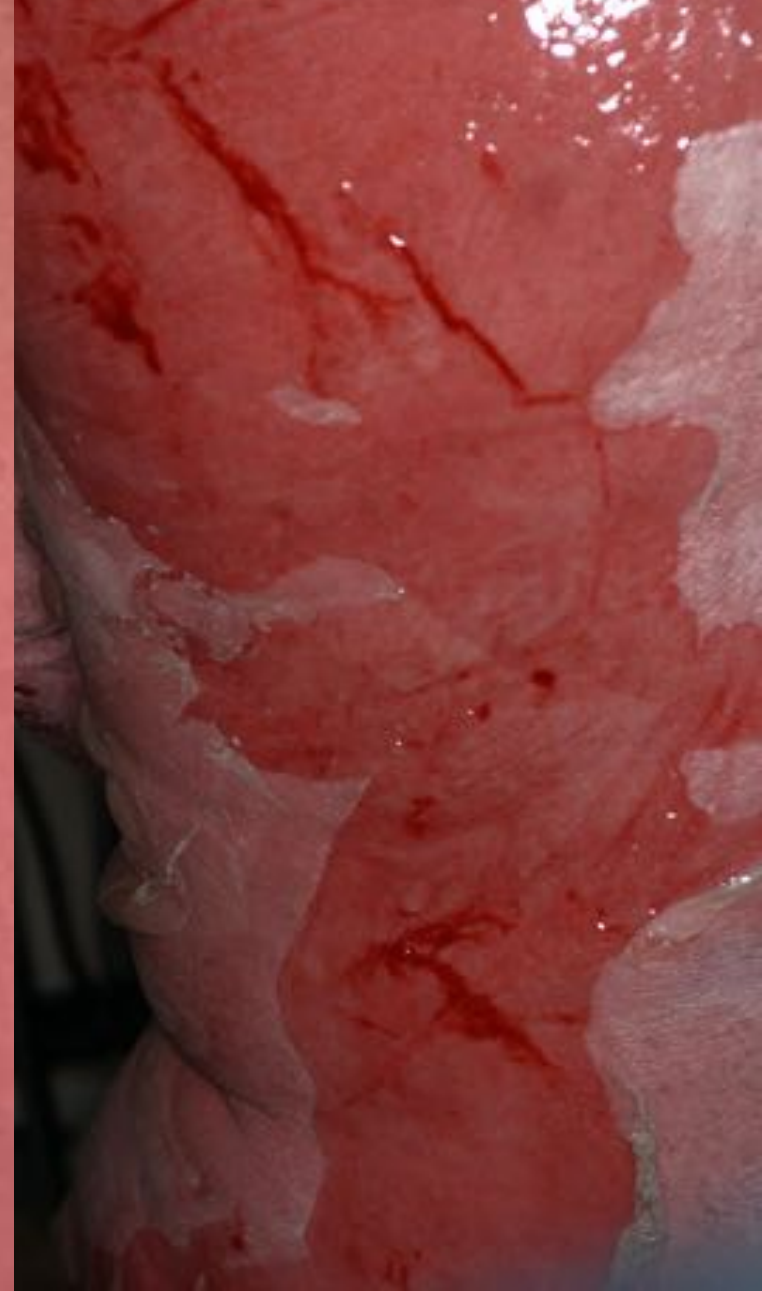
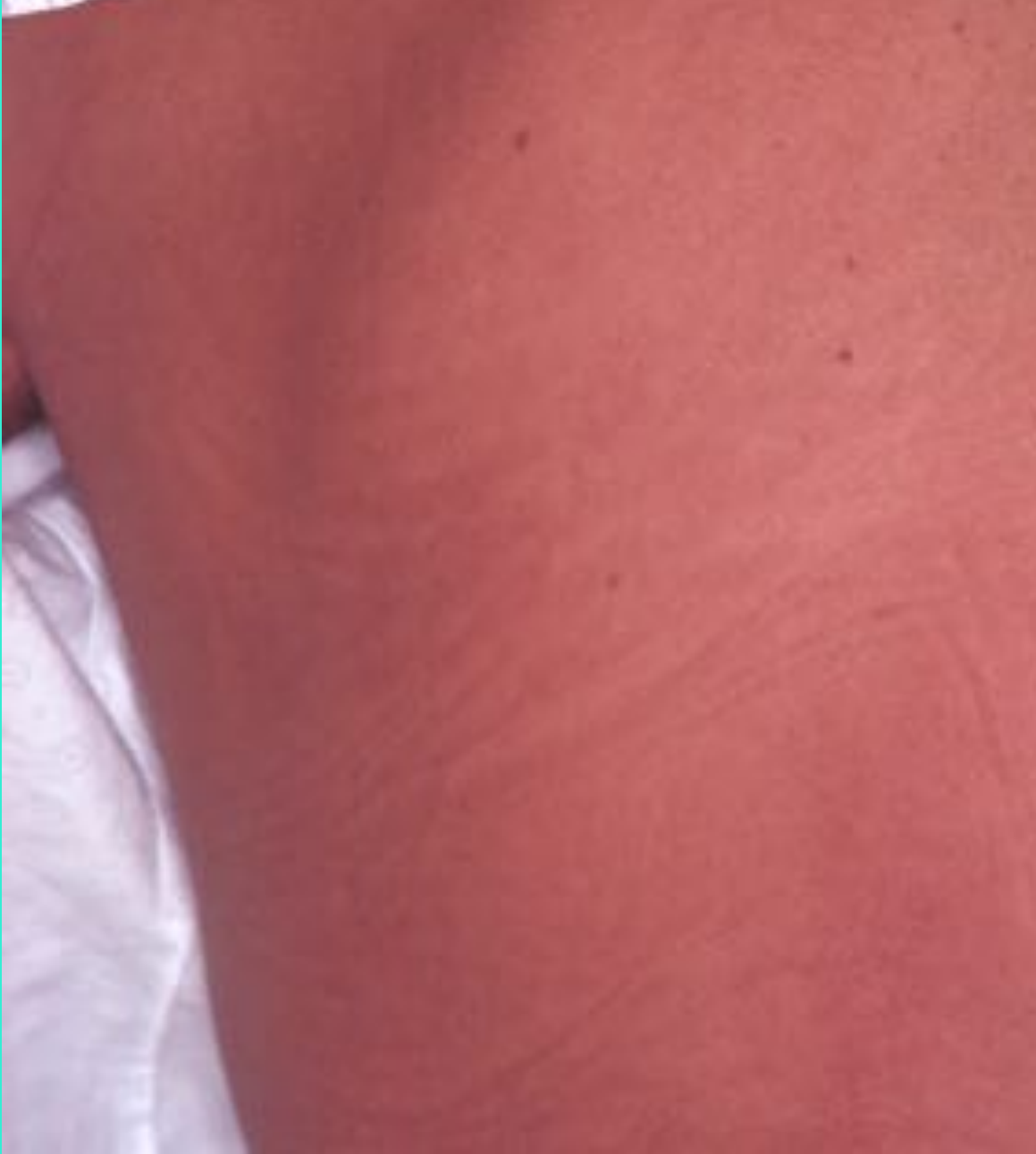
**das Exanthem
Virus
AME
(GVHD)
Toxinämie (SSS,TSS)**

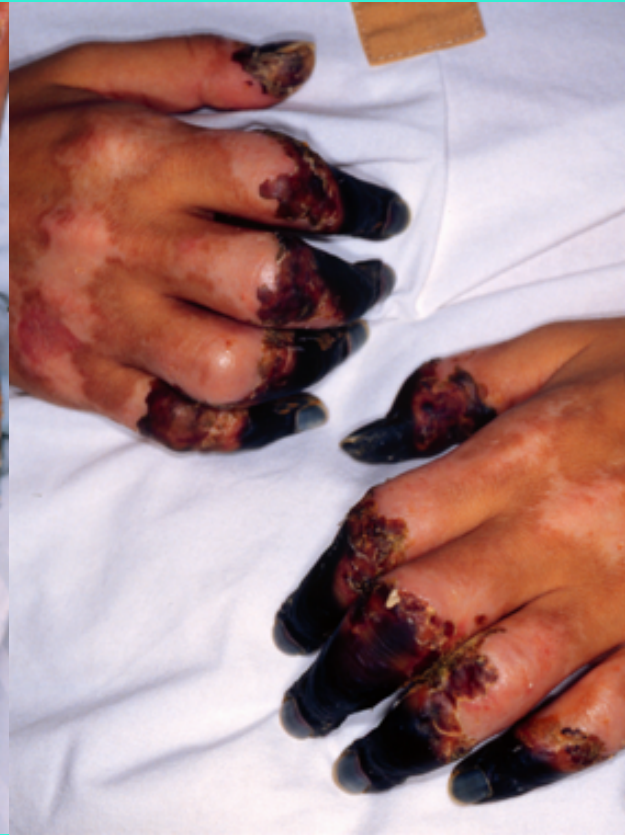
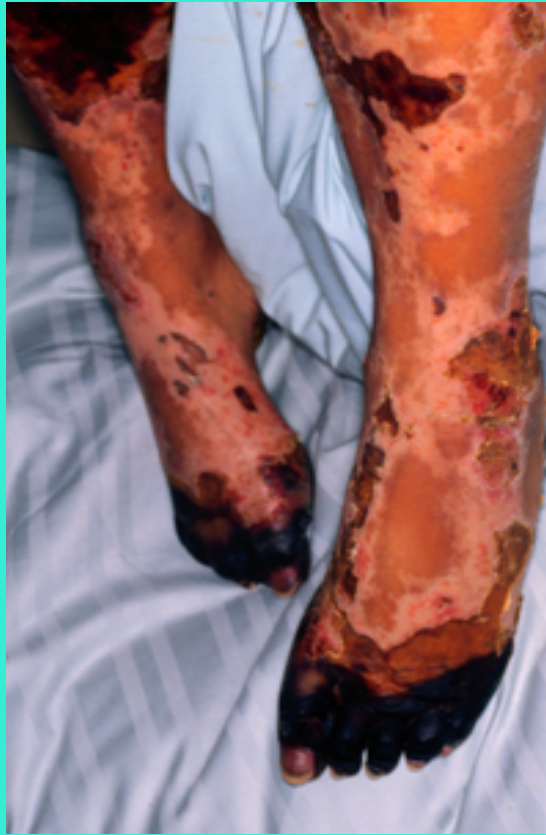
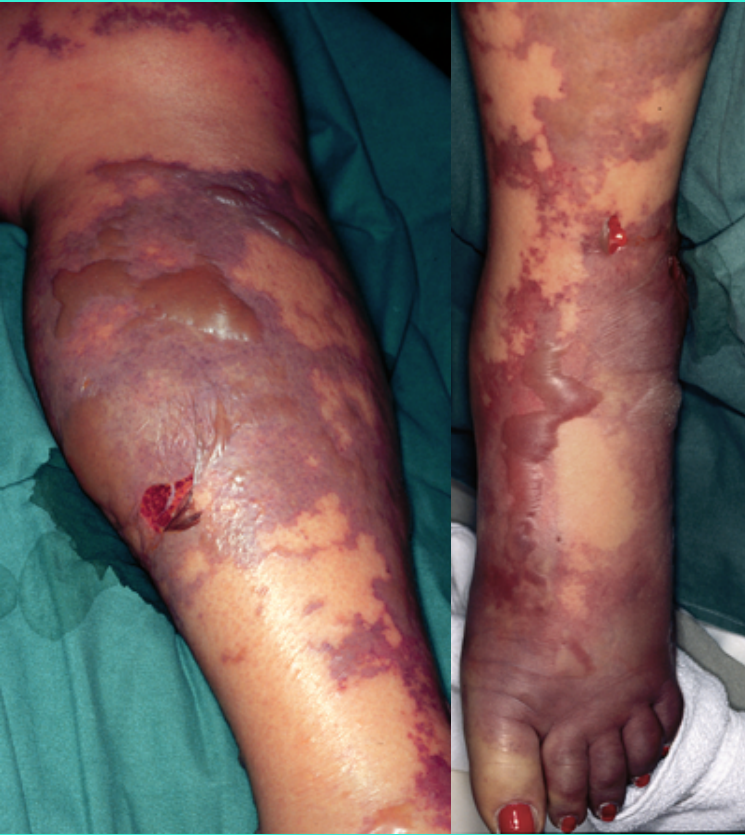Die gefährlichen
Exantheme
Virus: **COVID**
AME
(GVHD)
Toxinämie (SSS,TSS)


Die gefährlichen Exantheme AME



Die gefährlichen Exantheme Toxinämie (SSS, TSS)



Das Exanthem Wie Ordnung schaffen ?



Das Exanthem

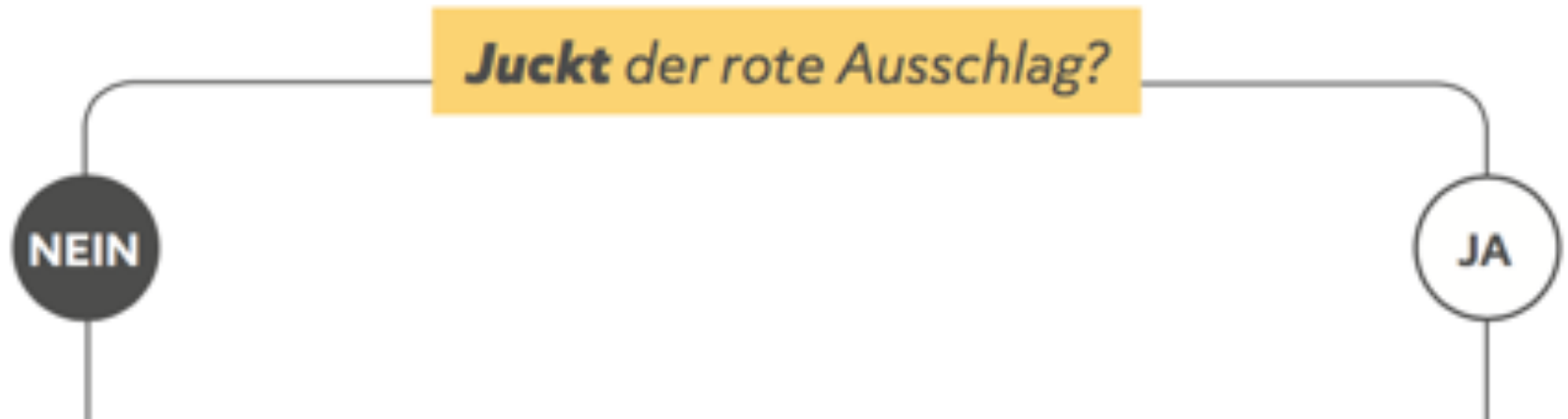
Wie Ordnung schaffen ?

1. Juckreiz / Schmerzen ?
2. Rau versus Glatt ?
3. Enanthem ?
4. Allgemeinsymptome ?
5. Danger Signs ?
6. Labor: Eos, CRP

Das Exanthem

Wie Ordnung schaffen ?

1. Frage Juckreiz



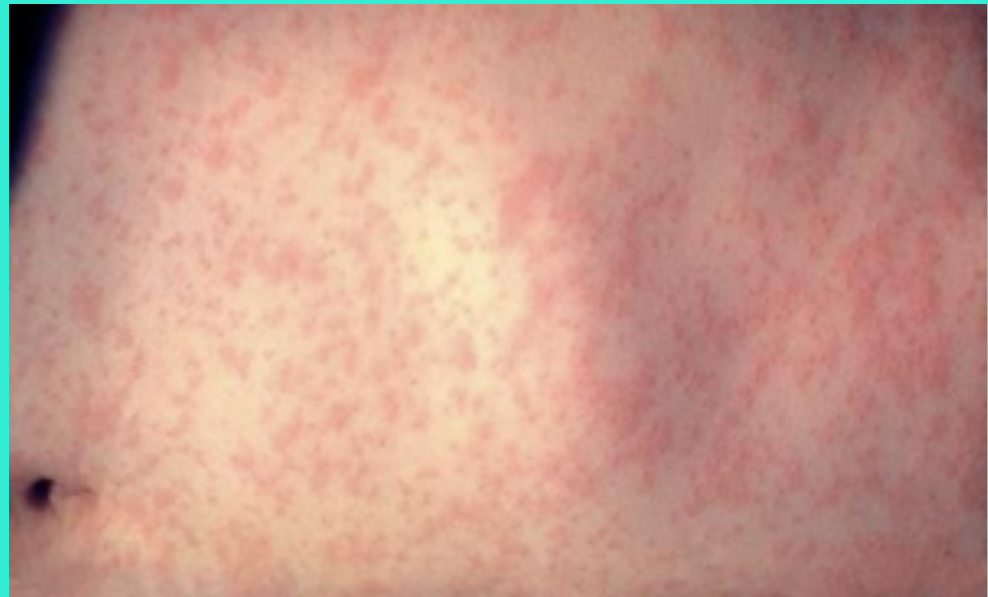🚫 Juckreiz eher (para) infektiös



Parainfektiöses Exanthem

Das ist es

Auch paravirales oder infektiöses Exanthem genannt. Durch Viren ausgelöster generalisierter Ausschlag. Der Ausschlag entsteht durch unterschiedliche Erreger. Die häufigsten Erreger viraler Exantheme sind Epstein-Barr-Viren (Mononukleose), Masern-, Mumps- oder Röteln-Viren. Auch bakterielle Erreger sind möglich – zum Beispiel Streptokokken (Scharlach).



So zeigt es sich

Grossflächige, runde bis ovale rote Flecken oder Papeln – zunächst blassrot, dann dunkelrot. Ausschlag ist glatt und ohne Juckreiz. Meist von Fieber und Allgemeinsymptomen begleitet. Praktisch immer zusätzlich Enanthem der Mundschleimhaut.

Dort ist es zu finden

Kann überall am Körper auftreten. Häufig am Rumpf, auch Gesicht und Extremitäten können betroffen sein.

Ausnahme – DD Ektoparasitose

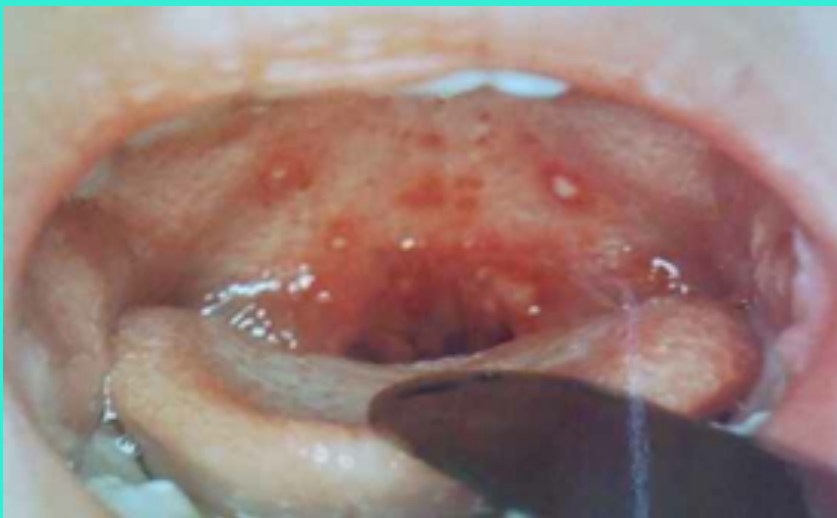
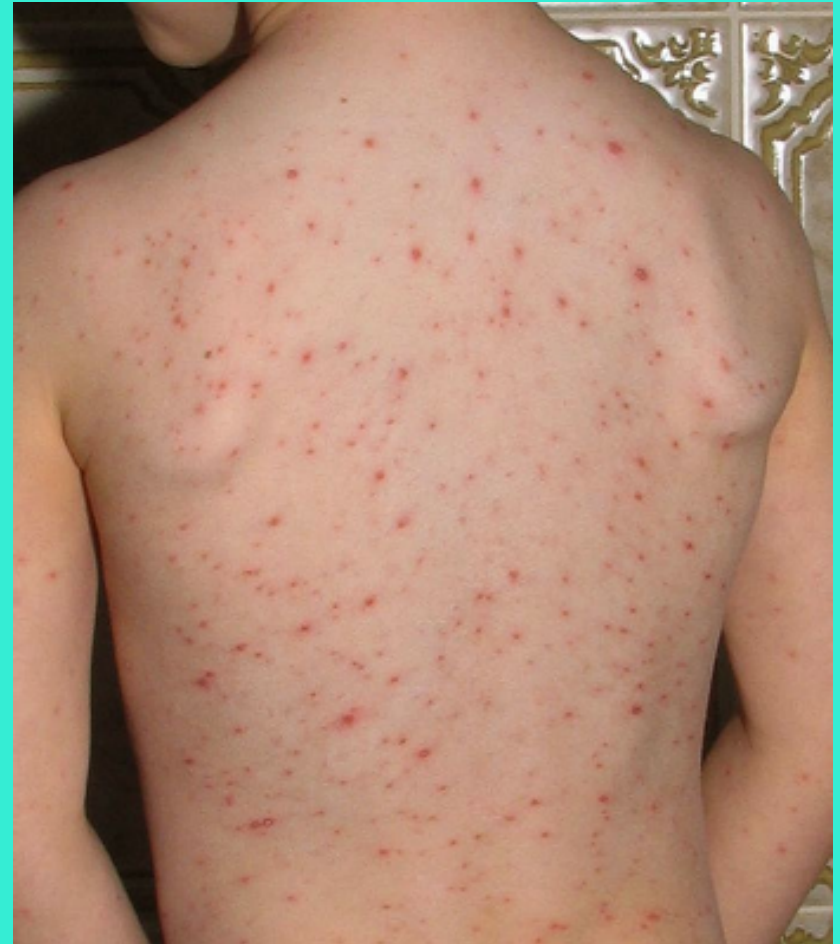Varizellen

Das ist es

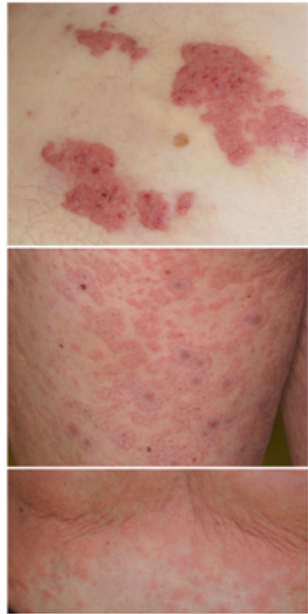
Auch Windpocken, wilde/spitze Blattern genannt. Durch Varizella-Zoster-Viren ausgelöster generalisierter Ausschlag.

Dort ist es zu finden

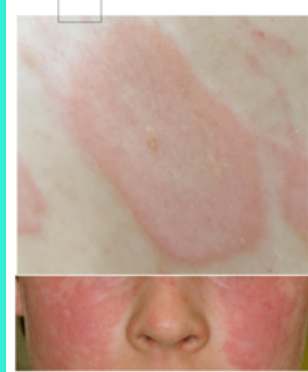Zuerst an Kopfhaut und Mundschleimhaut, anschliessend Stamm und Extremitäten. Handflächen und Fusssohlen sind nicht betroffen.



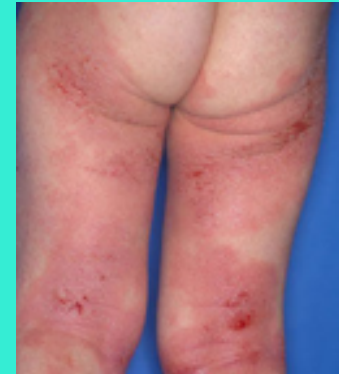
Juckreiz eher AME/Urticaria/ND



Arzneimittel-Exanthem



Urtikaria

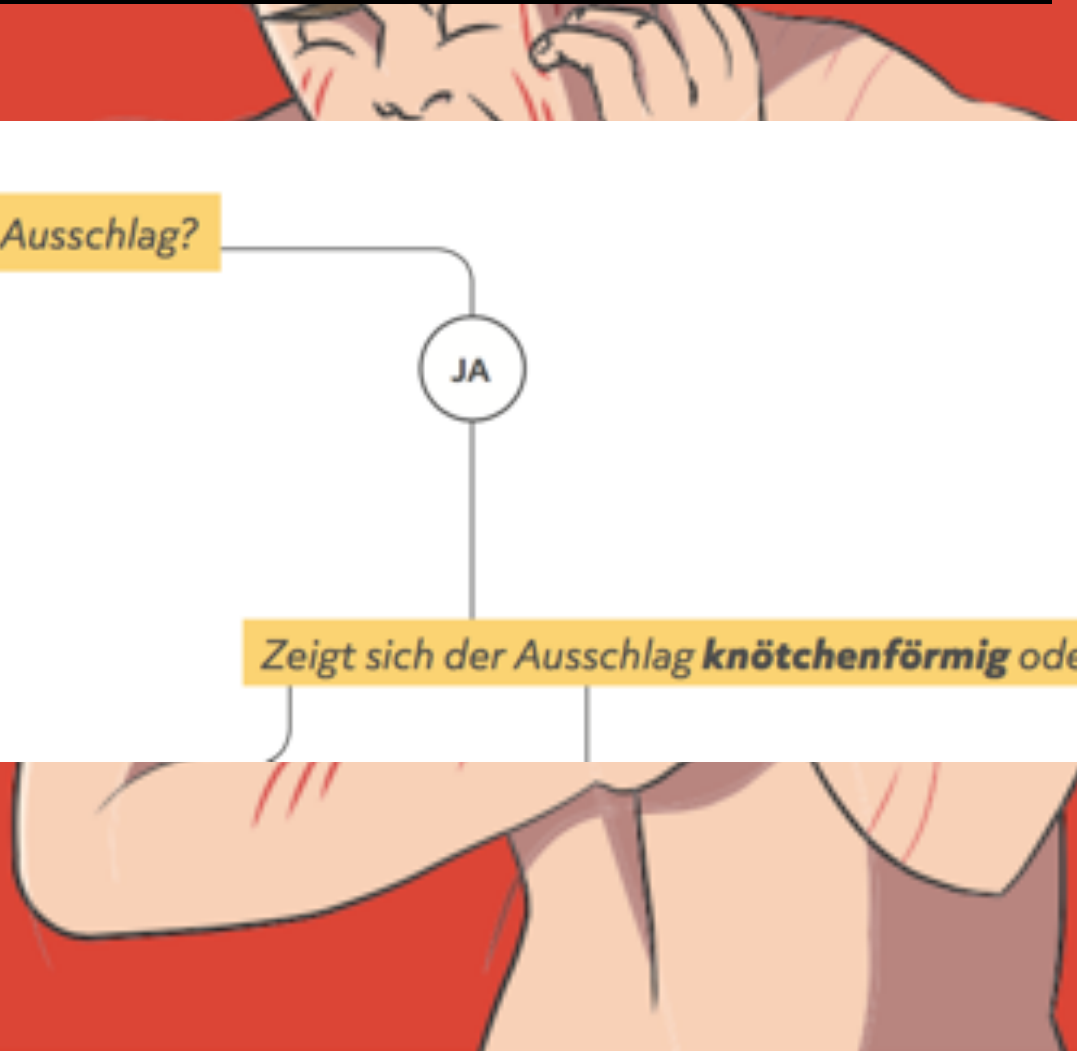

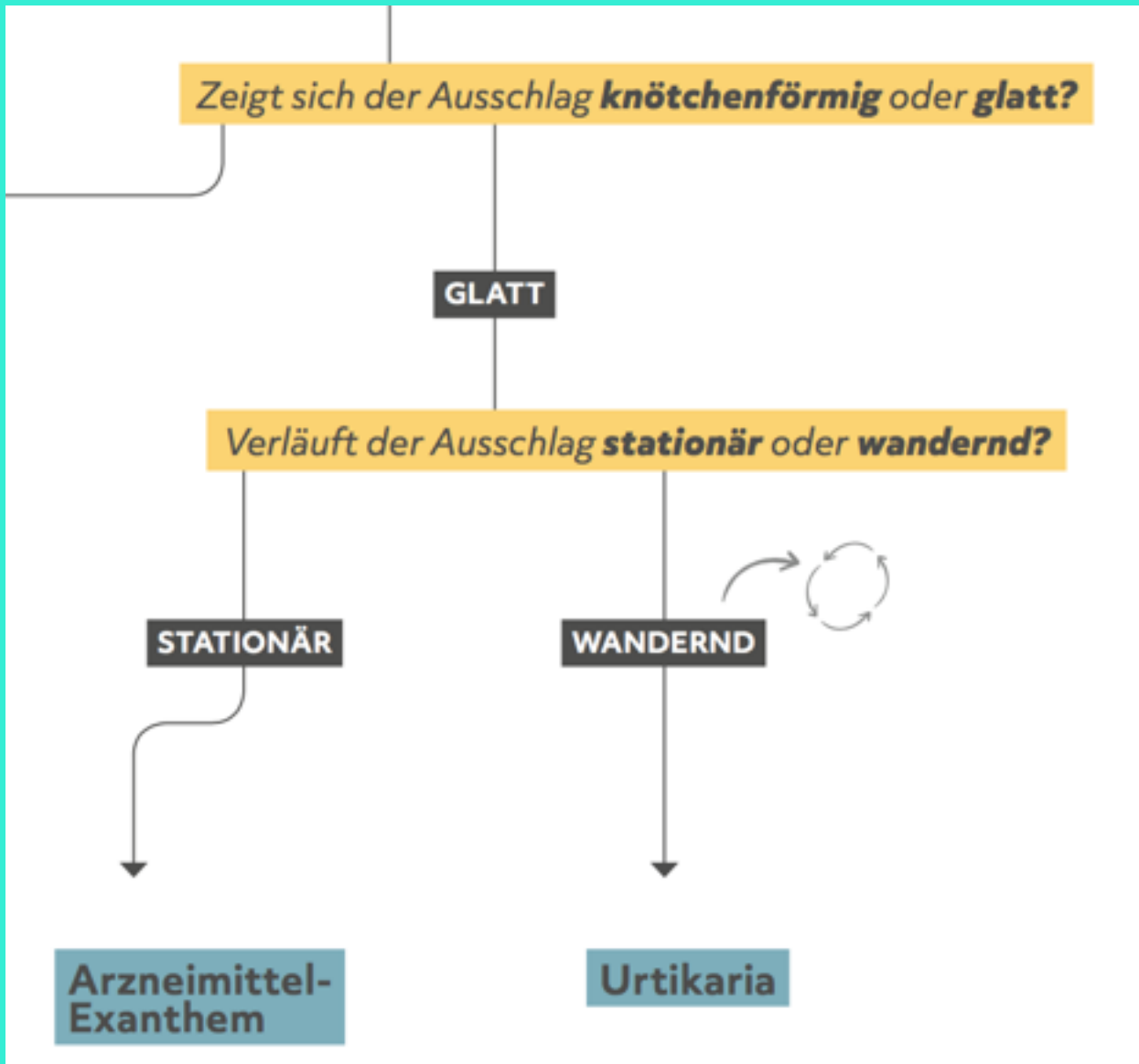2. Frage „rau“ oder glatt

Juckt der rote Ausschlag?

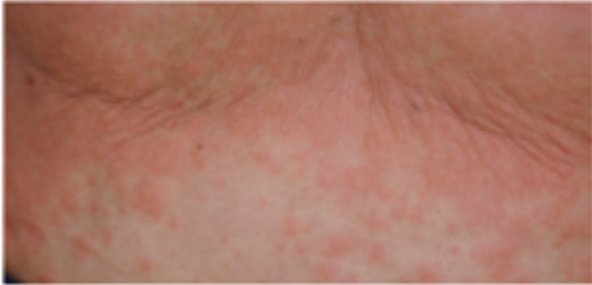
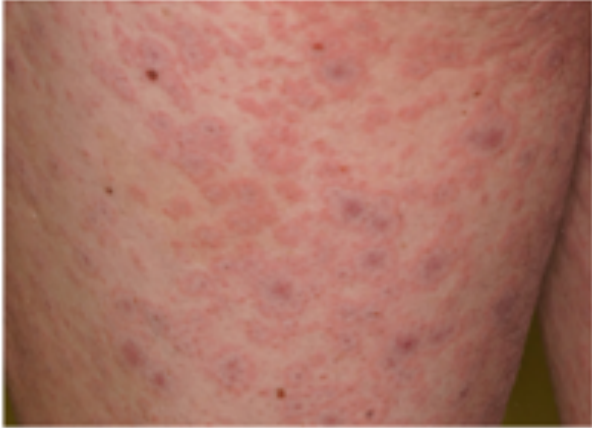
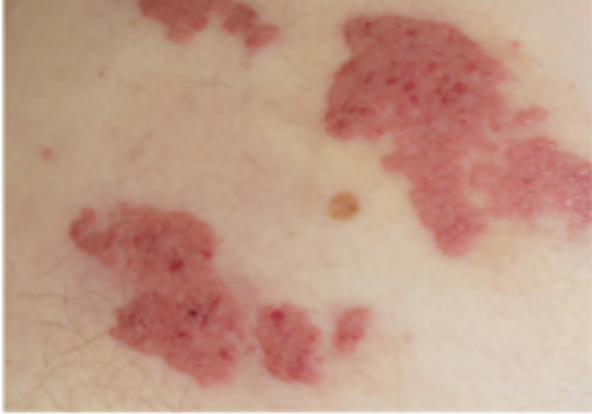
JA

Zeigt sich der Ausschlag **knötchenförmig** oder **glatt**?

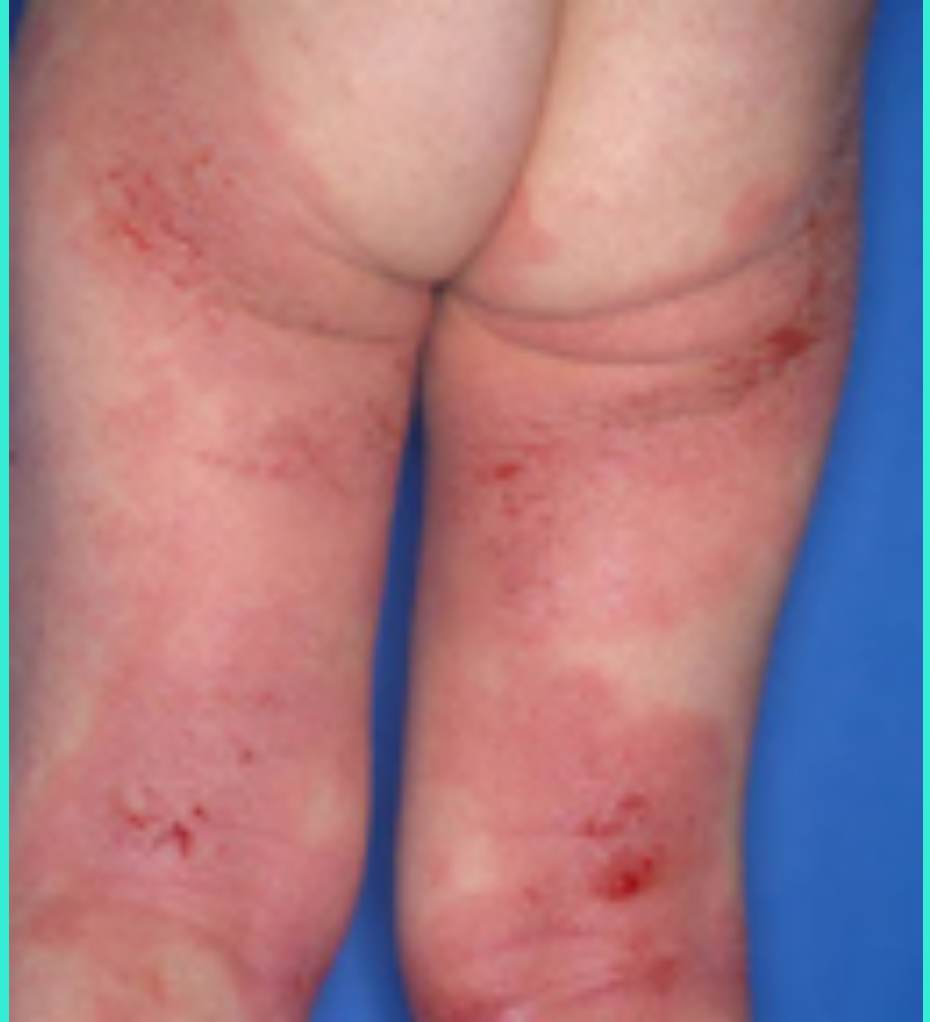



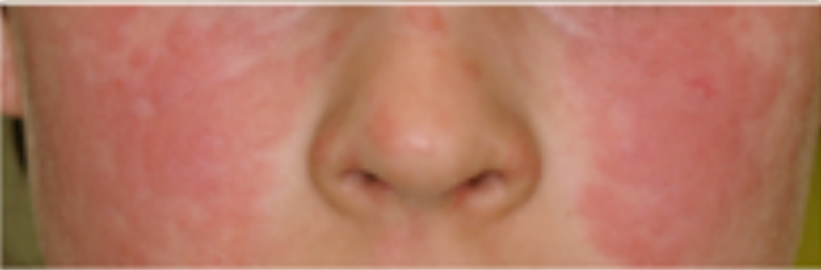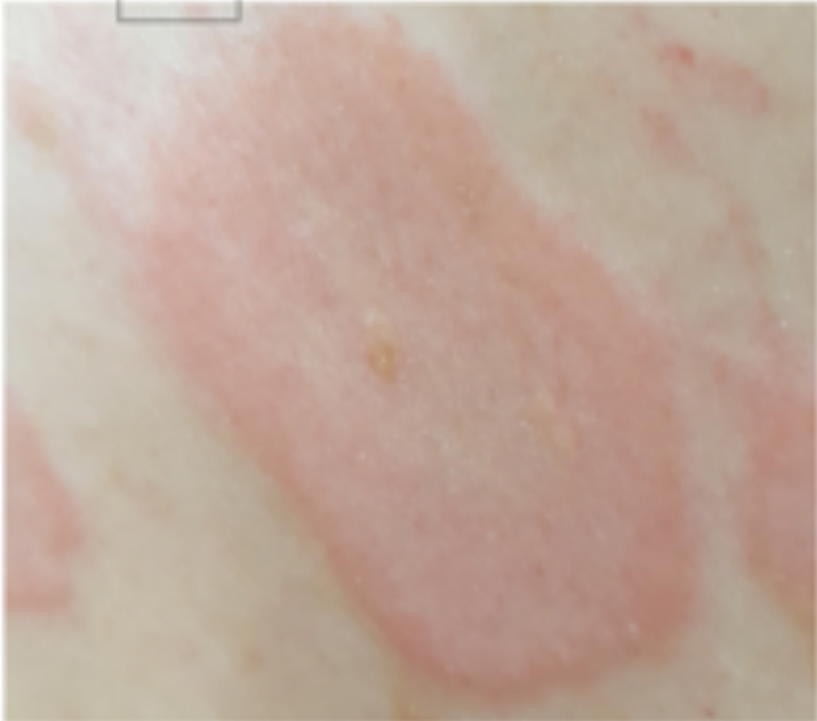
„rau“ (stationär)



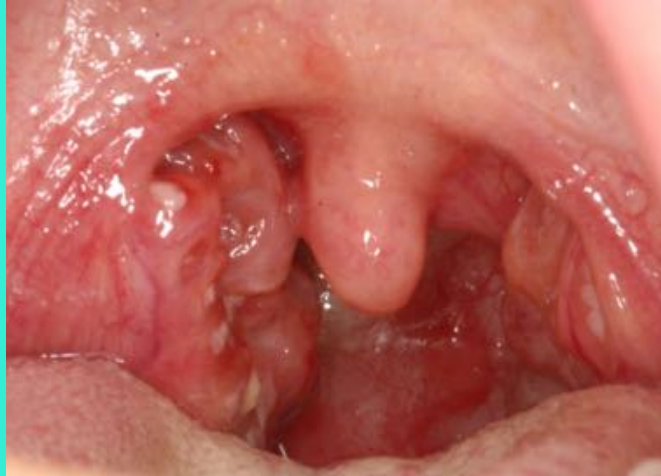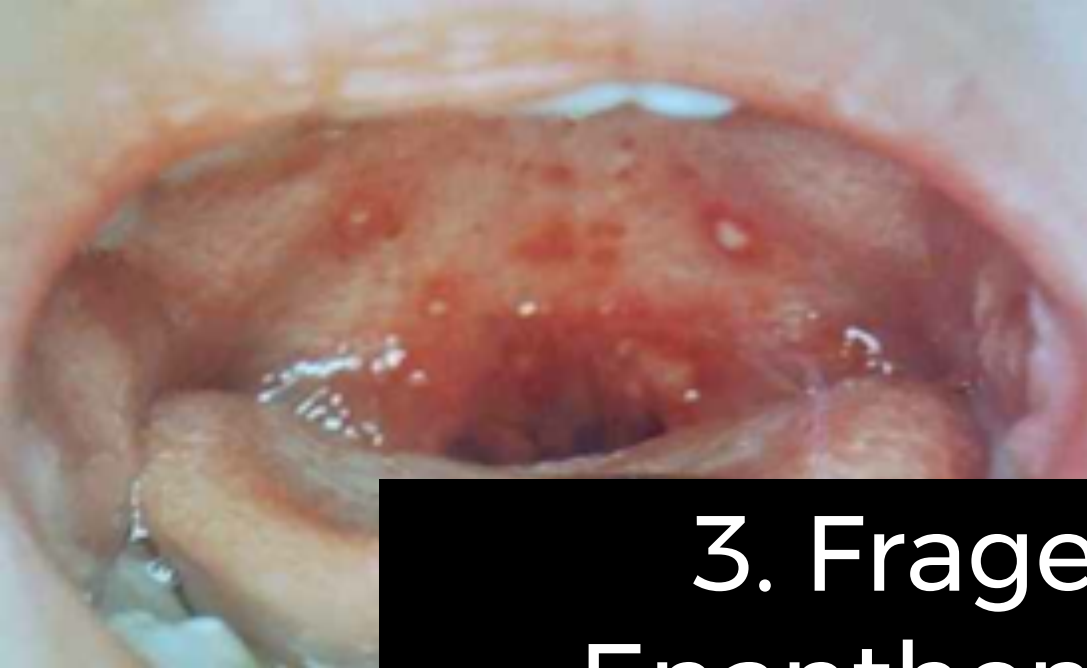
Arzneimittel-Exanthem



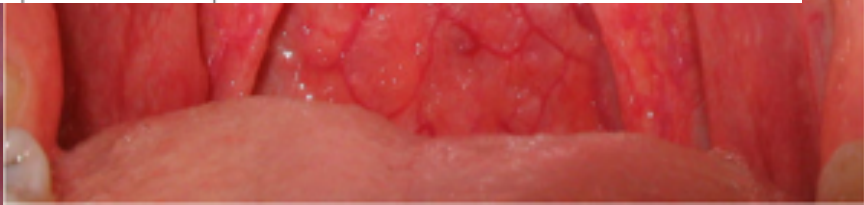
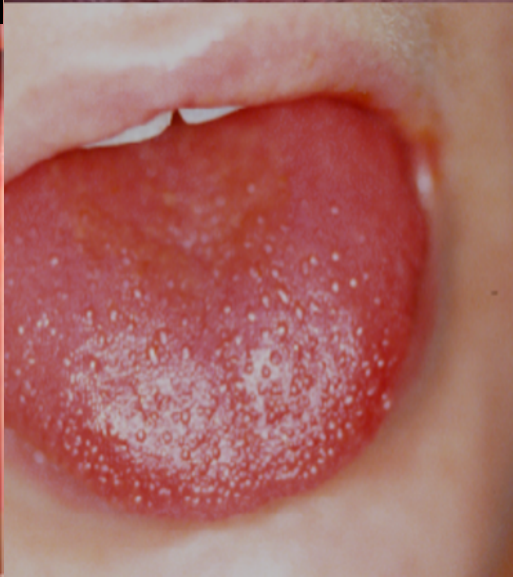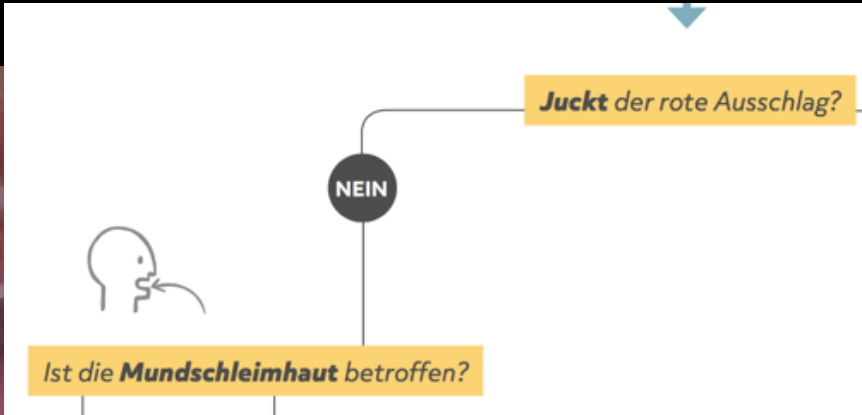
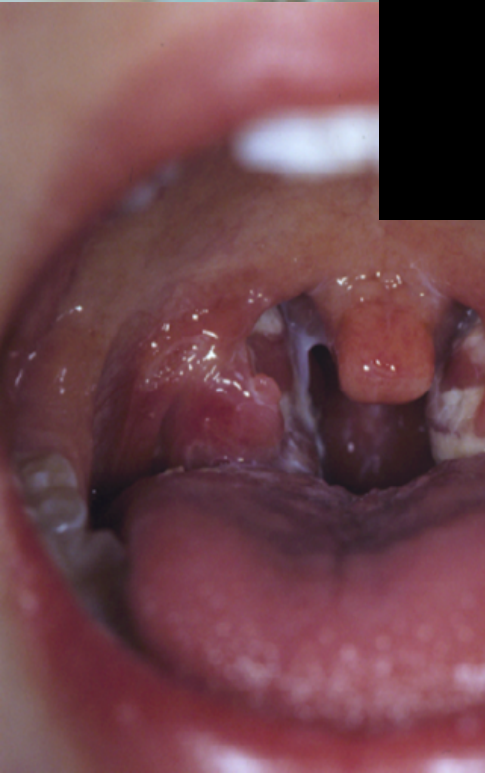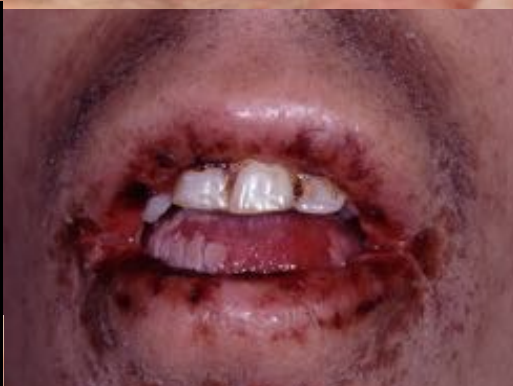„glatt“ („wandernd“)

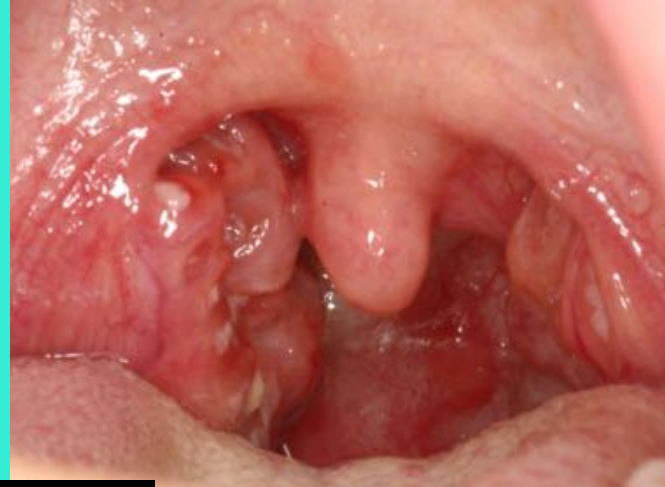
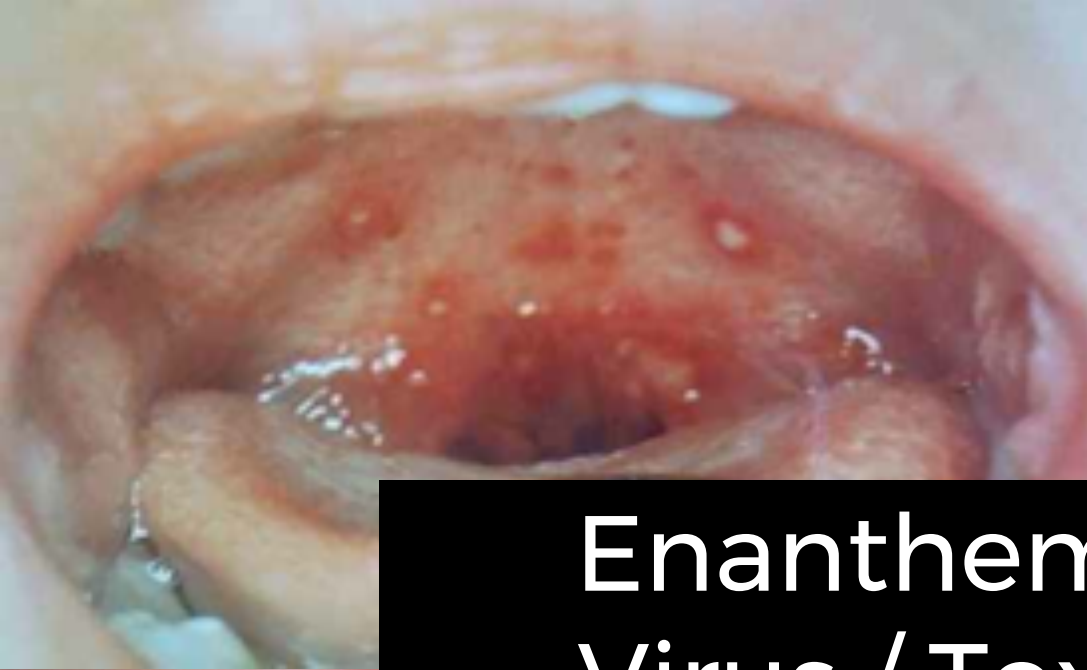
Urtikaria

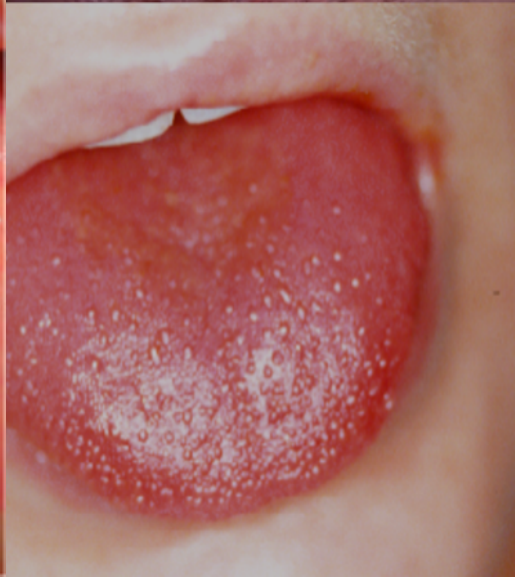
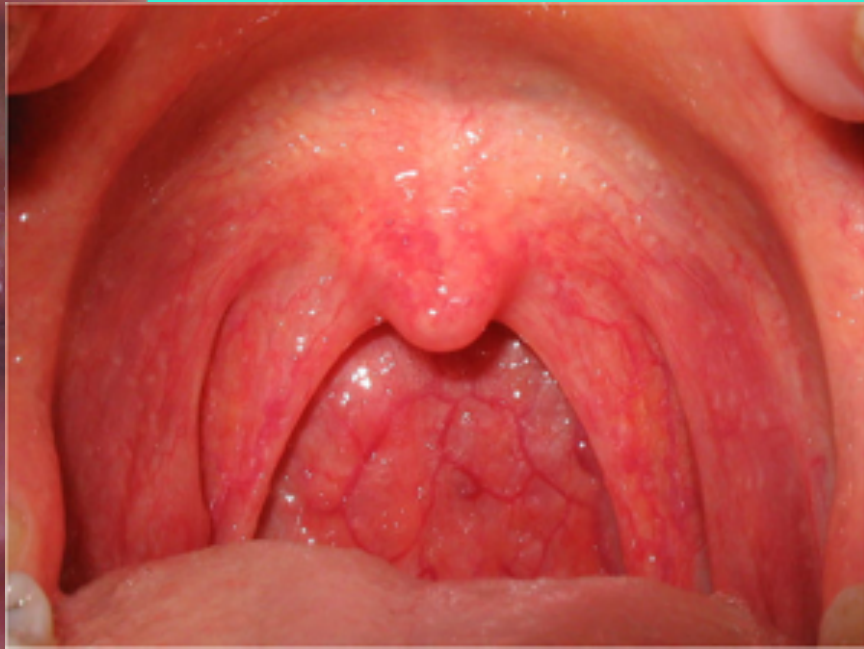
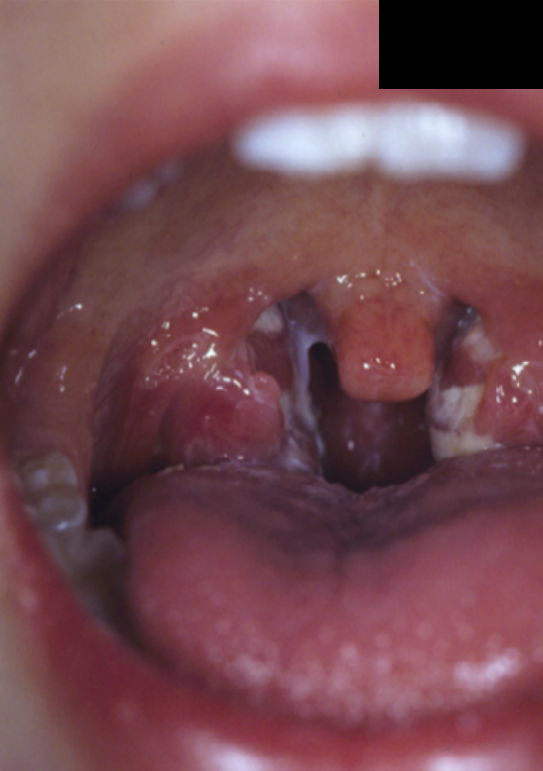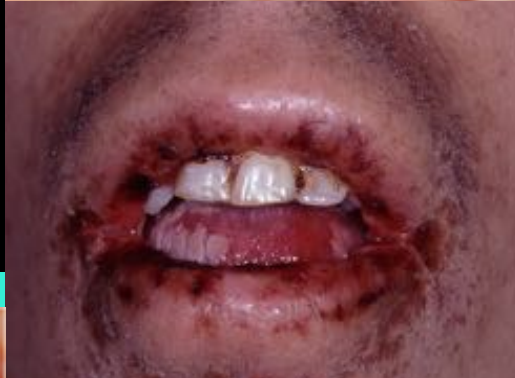3. Frage Enanthem ?

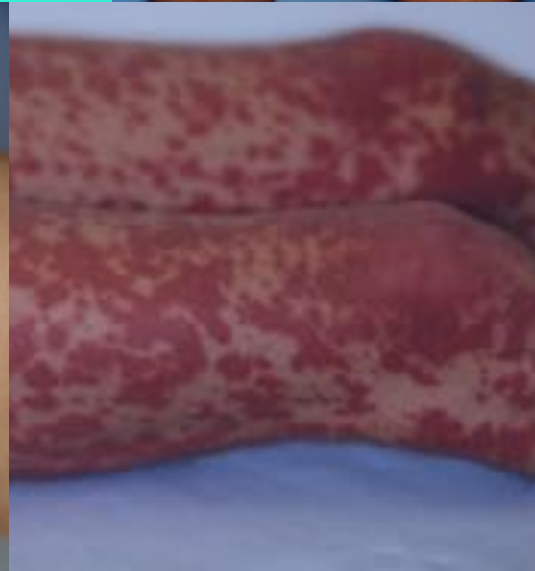
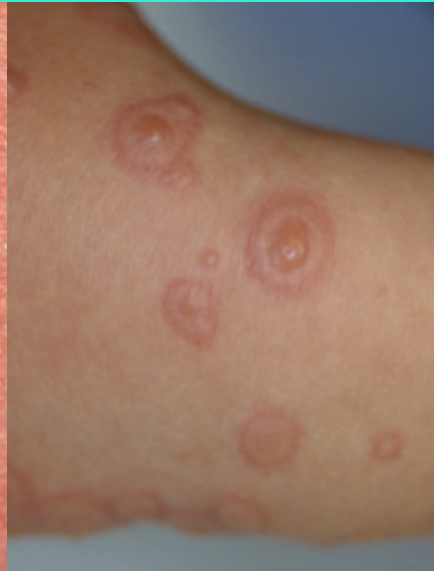
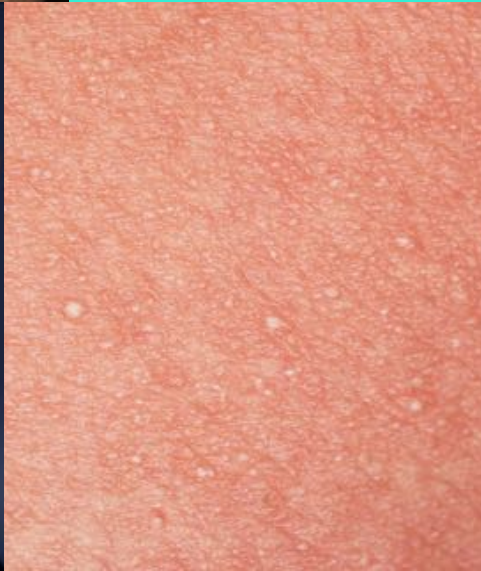
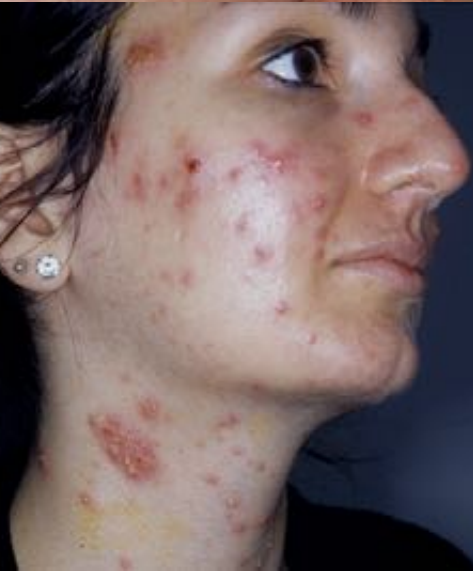
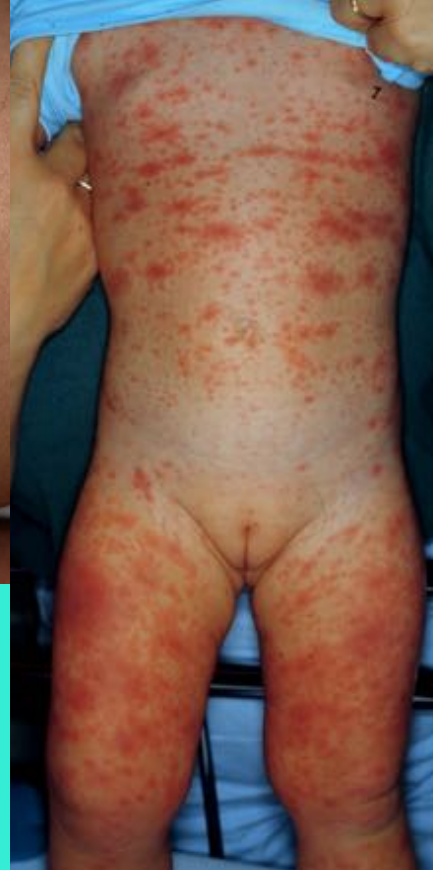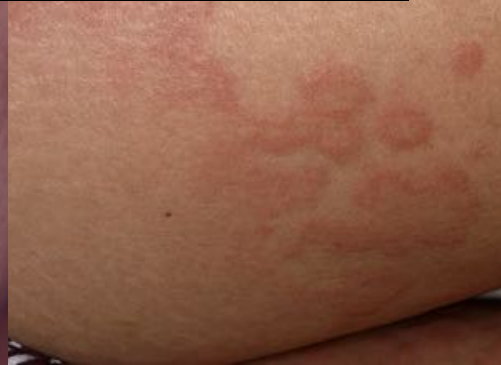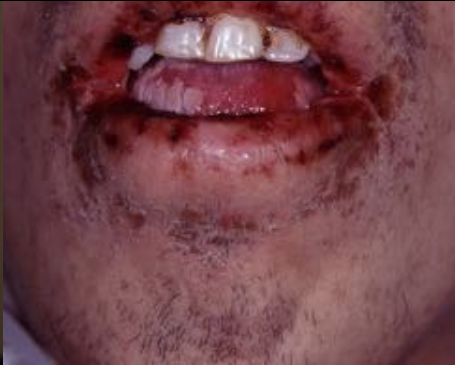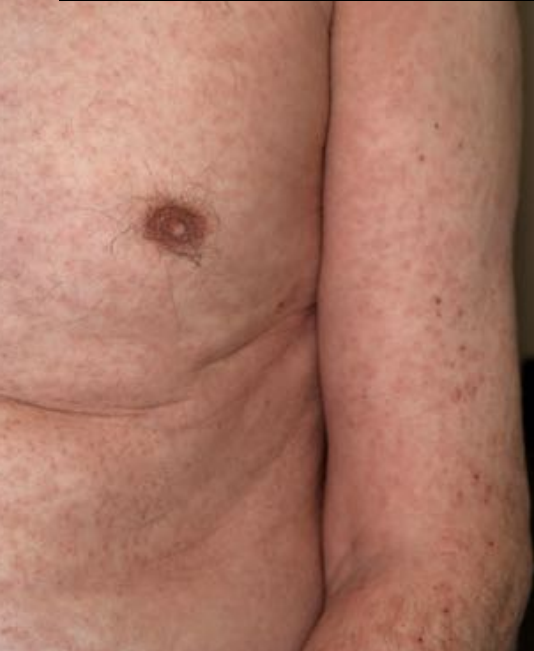**Enanthem =
Virus / Toxin**

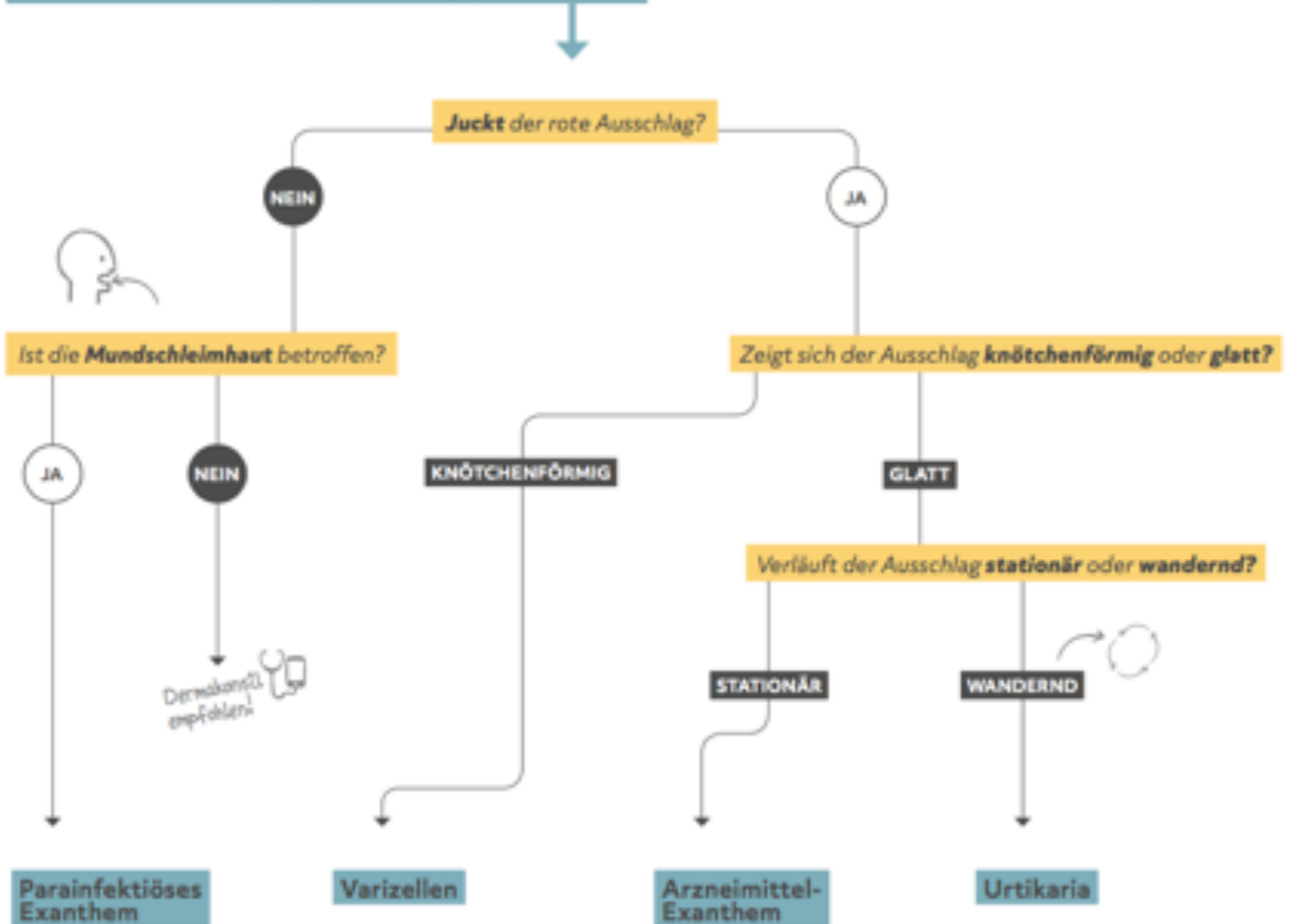


4. Allgemeinsymptome = Virus / Scharlach / Toxinämie



Roter Ausschlag

Roter Hautausschlag – grossflächig generalisiert.





Nekrotische (nekrotische) Purpura

0,4%

Auswertung stützt sich auf 716 Register-Fallberichte aus 31 Ländern

COVID exanthem

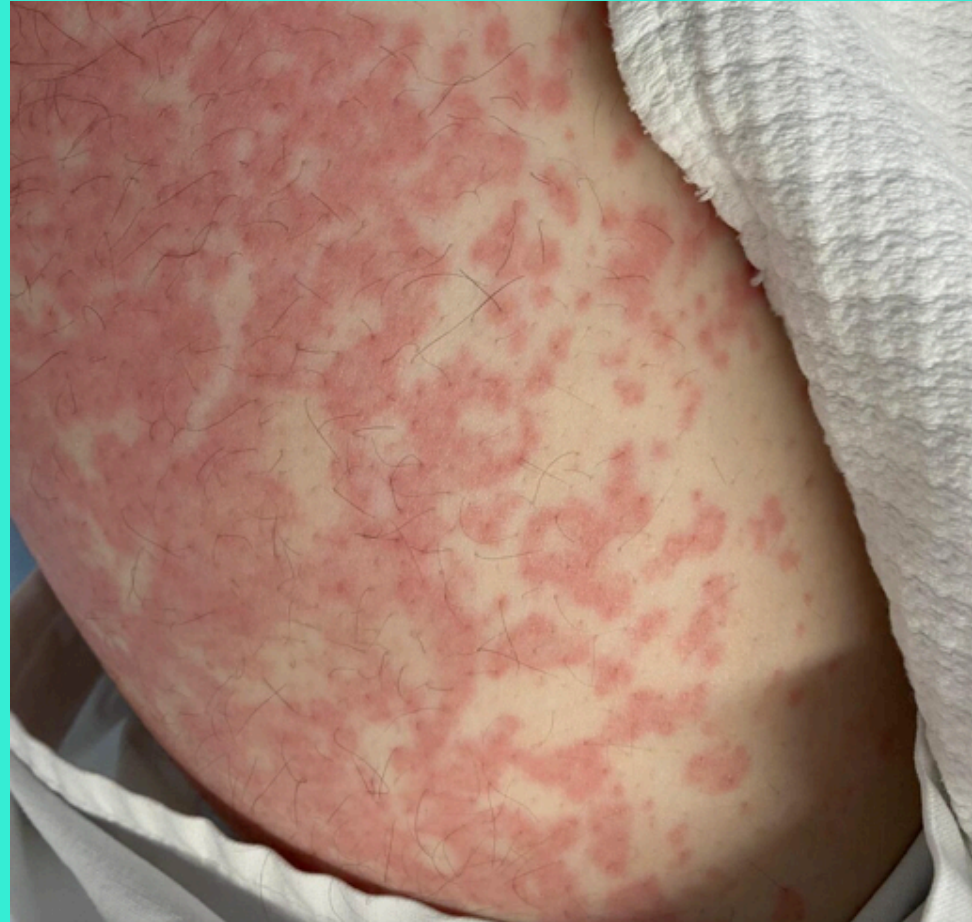Symmetrisch

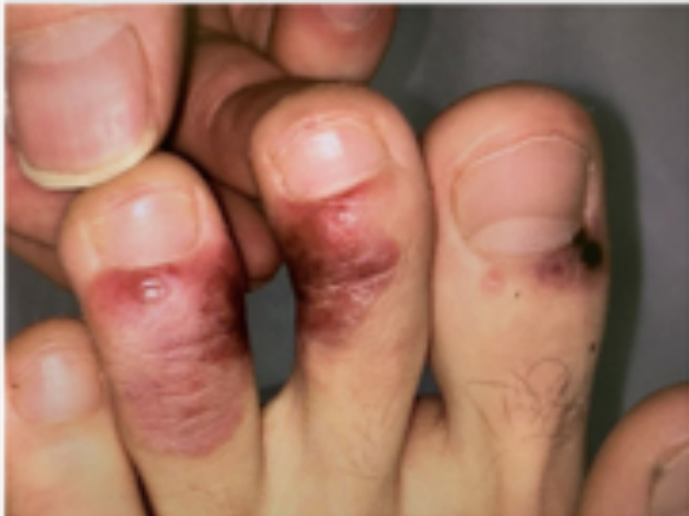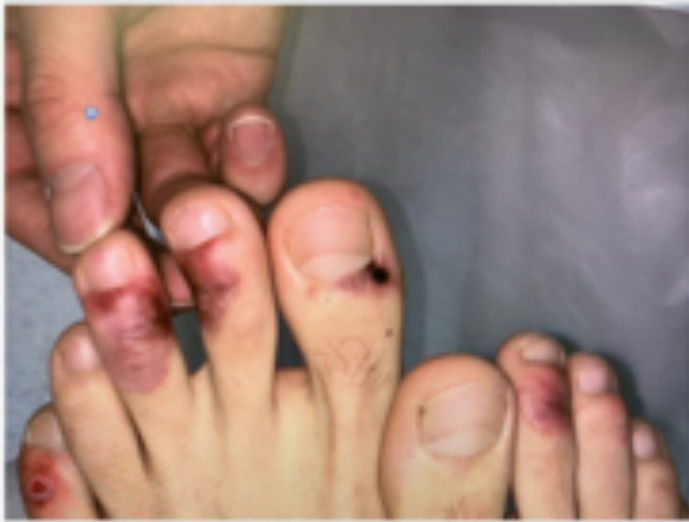Rot

Mehr glatt als rau

Nicht Juckend

“stationär“

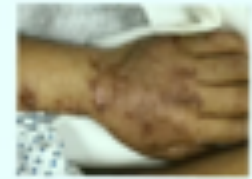
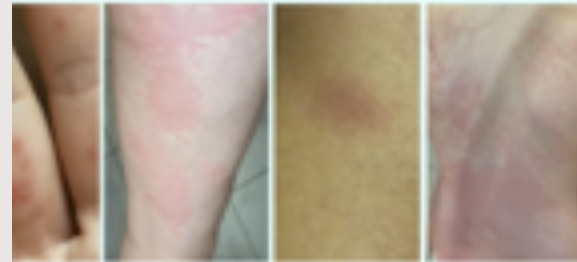


Im Internationalen Register bei beobachteter Hautveränderungen

et al, *J Am Acad Dermatol* 2020;83:1118-29

Schwere der COVID-19-Erkrankung



6%

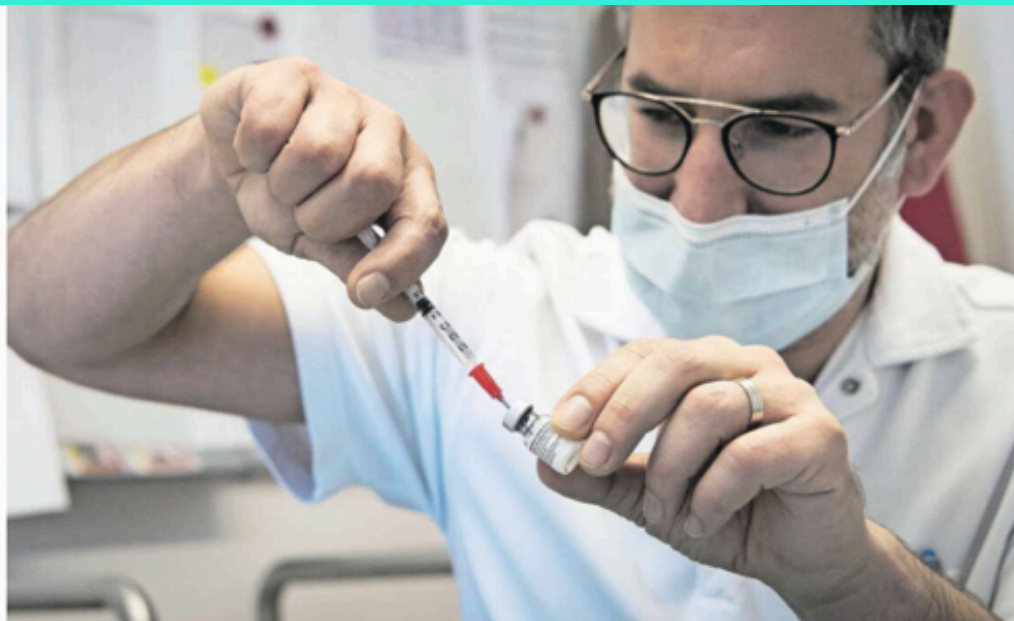vesikulär/ urtikariell/ makulös/ morbilliform

- Stamm und Extremitäten
- Pruritus (61–74%)
- Schmerz (71%)
- Fieber (65–74%)
- Husten (52–66%)
- Atemnot (28–45%)
- hospitalisiert (22–45%)

72%

Retiforme Purpura

- Extremitäten
- Gesäß
- COVID19 (91%)
- Fieber (64%)
- Husten (73%)
- Atemnot (73%)
- ARDS (82%)
- hospitalisiert (100%)



Vorbereitung einer Corona-Impfung in einem Alten- und Pflegeheim in Le Mont-Pèlerin (VD). (30. 12. 2020)

Corona-Impfung auch für Allergiker



Paul Scheidegger

Tele Dermatologie – naturally intelligent

3 Std. • Bearbeitet •

Heute aus dem Kantonsspital Baden: "Bed-side" Allergie (Prick) Testung vor "COVID" Impfung zum Ausschluss einer schweren allergischen Reaktion auf den Impfstoff sowie auf "PEG" (Kryopräservierungsmittel). "+" ist die Positivkontrolle (Histamin), "-" die Negativkontrolle (NaCl).

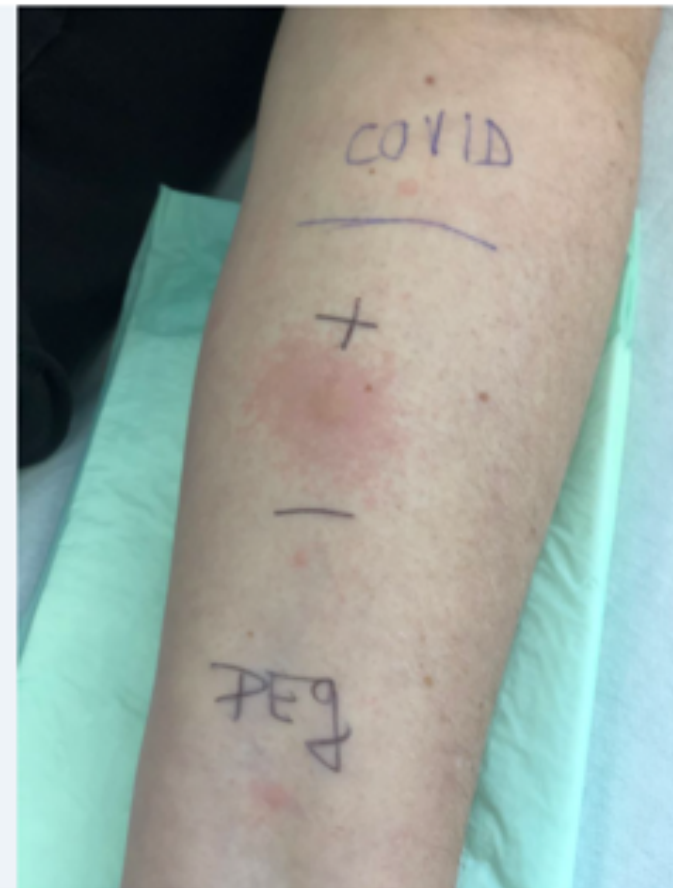Die nachfolgende COVID Impfung hat der Patient in der Folge problemlos vertragen.

Die Allergie Testung erfolgte, da die betroffene Person Jahren zuvor eine schwere anaphylaktische Reaktion auf Schweine-Grippe Impfung erlebt hatte.

Bedside allergy test of the covid vaccine was performed to rule out a hypersensitivity reaction to the vaccine as well as the cryopreservative PEG. The patient tolerated the vaccine without any side-effects.

Allergy testing was performed since she had experienced a severe anaphylactic reaction after receiving a swine-flu shot many years ago.

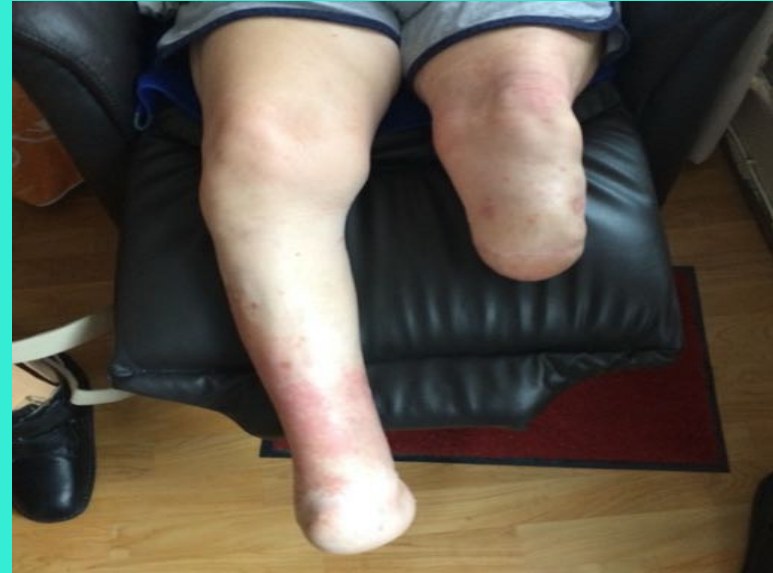
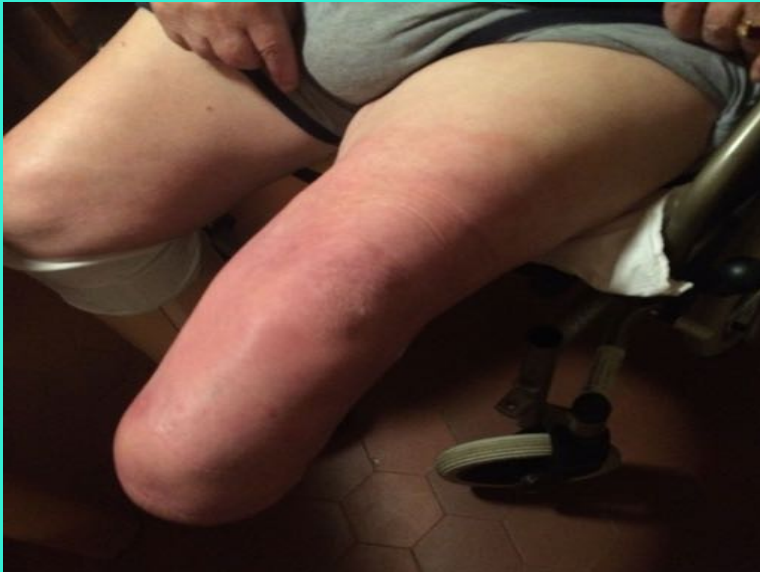[#onlinedoctor](#) [#tele dermatology](#) [#covid](#) [#vaccine](#) [#allergy](#) [#ksb](#)



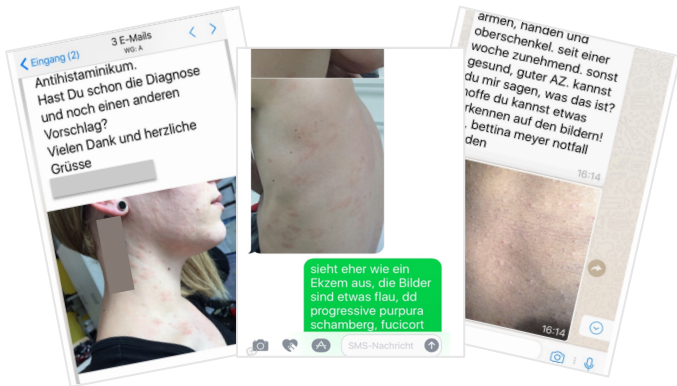
18 • 5 Kommentare

Dermatologie 2020

Smartphone Triage in der Dermatologie – die Zukunft ist jetzt



Problemstellungen, bevor es OnlineDoctor gab



Problem Patient

- Lange Wartezeiten
- Ungenau und falsche Informationen über Google
- Unsicherheit



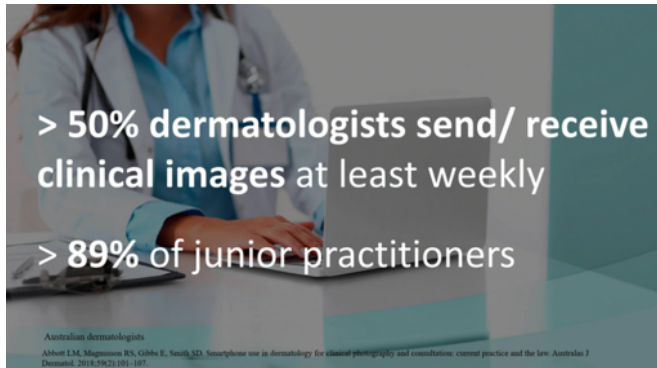Problem Health Professionals

- Mangel an dermatologischer Expertise / fehlender Zugang zu einem Spezialisten
- Keine eRezept-Lösung



Problem Dermatologe

- Fehlende, unstrukturierte und falsche Informationen per eMail/WhatsApp/SMS
- Keine Datensicherheit und kein Datenschutz
- Unprofessionelle Dokumentation



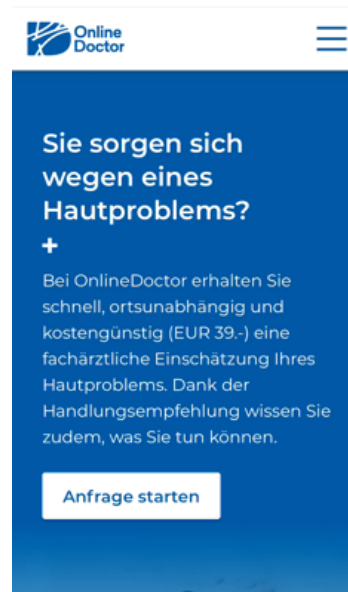
OnlineDoctor APP erfragt alle relevanten Informationen vom Patienten

Heuristisches Regelwerk



The screenshot shows the 'Ihre persönlichen Angaben' (Your personal information) screen in the OnlineDoctor app. The form includes the following fields:

- Geschlecht*** (Gender): Radio buttons for 'männlich' (selected) and 'weiblich'.
- Vorname*** (First name): 'Max'
- Name*** (Last name): 'Muste'
- Geburtsdatum*** (Date of birth): '30.10.2017'



The screenshot shows a consultation card in the OnlineDoctor app. The card has a blue background and contains the following text:


Sie sorgen sich wegen eines Hautproblems?

+

Bei OnlineDoctor erhalten Sie schnell, ortsunabhängig und kostengünstig (EUR 39,-) eine fachärztliche Einschätzung Ihres Hautproblems. Dank der Handlungsempfehlung wissen Sie zudem, was Sie tun können.

Anfrage starten

Heuristiken sind einfache Strategien oder mentale Prozesse, mit denen Menschen, Tiere, Organisationen und Maschinen schnell Urteile fällen, Entscheidungen treffen und Lösungen für komplexe Probleme finden.



Judgement under Uncertainty



oder Bauch: Wer entscheidet besser? (NZZ Standpunkte 2011)



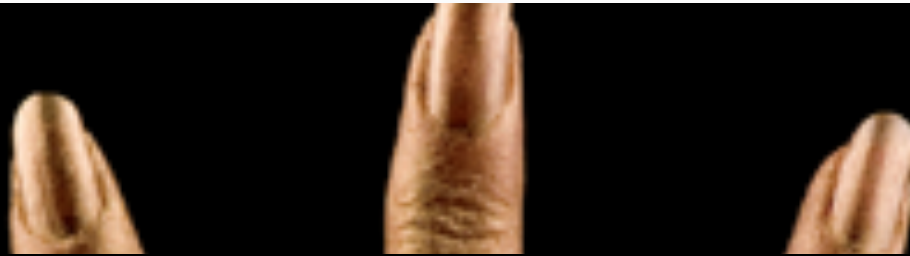
Wie fängt man einen Ball?

WENN MAN DIE FLIEHBAHN

$\vec{v} = \begin{pmatrix} v_x \\ v_y \end{pmatrix} = \begin{pmatrix} v \cos(\alpha) \\ v \sin(\alpha) \end{pmatrix}$

✓ Judgement under Uncertainty

Was ist eine Heuristik?



Daumenregel

Einfach

Schnell

Sparsam

Transparent, leicht erlernbar

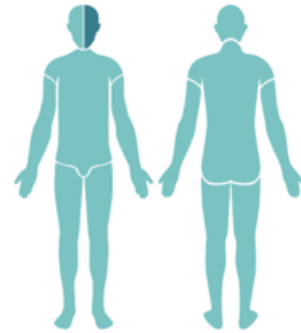
robust

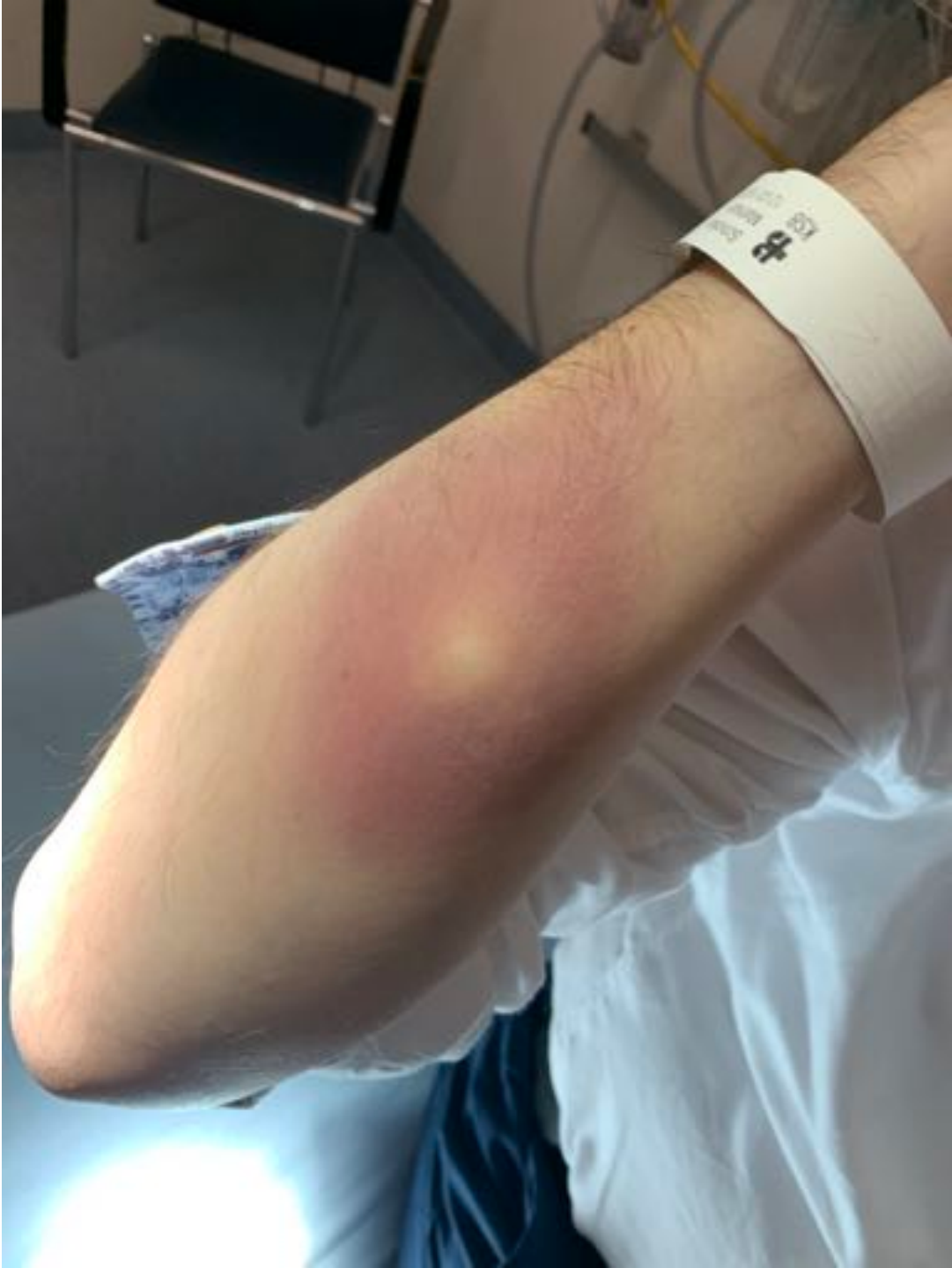

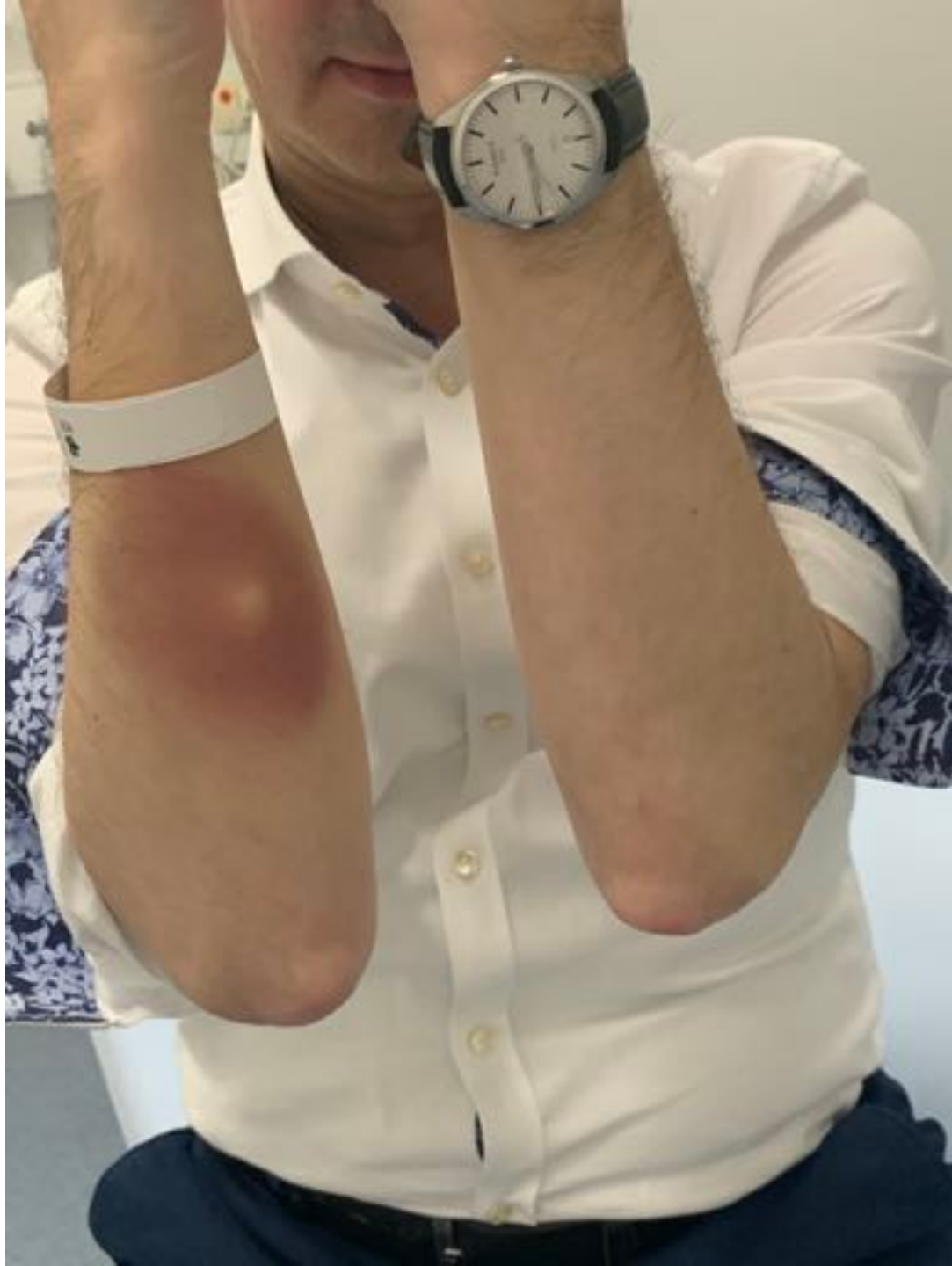Heuristik Nr. 1

**jede asymmetrische
Hautveränderung
=
eine Infektion oder Tumor!**

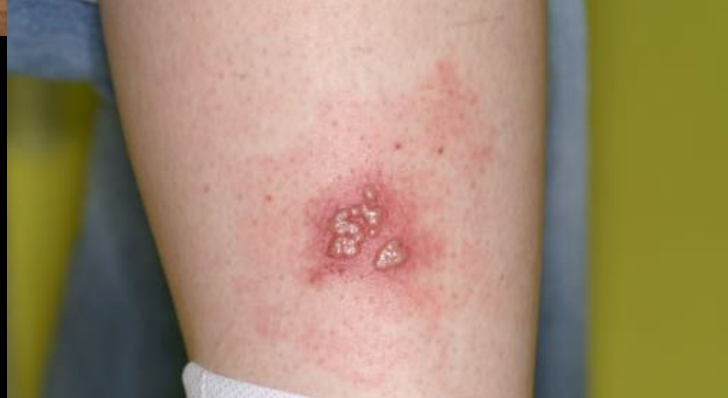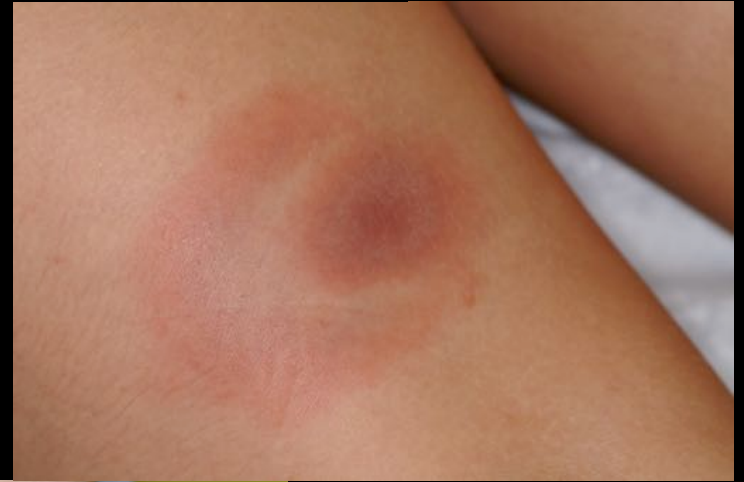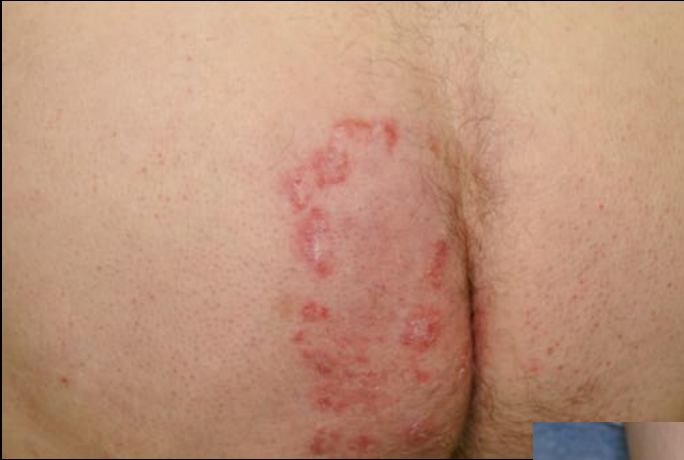Wo tritt ihr Hautproblem auf?







Gefahren = asymmetrisch



**Einseitig = Infektiös oder
Tumor**



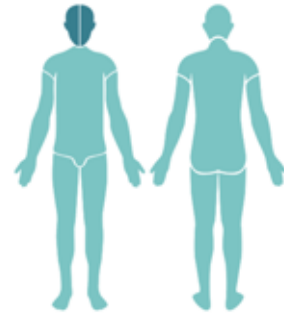
Heuristik Nr. 2

symmetrische
Hautveränderung

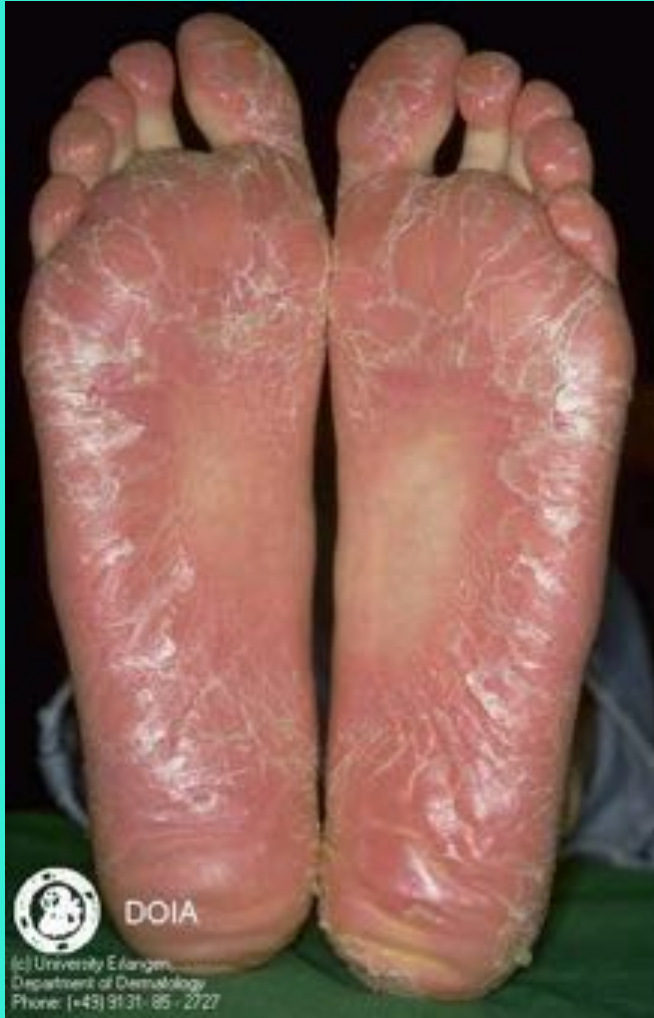=

nicht infektiöse Dermatose


Wo tritt Ihr Hautproblem auf?



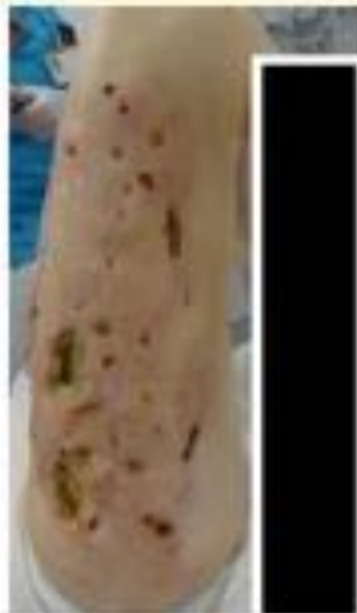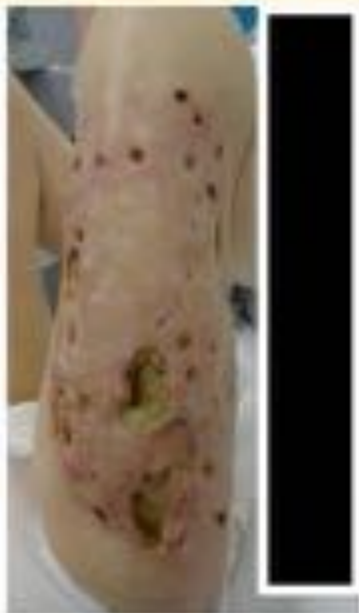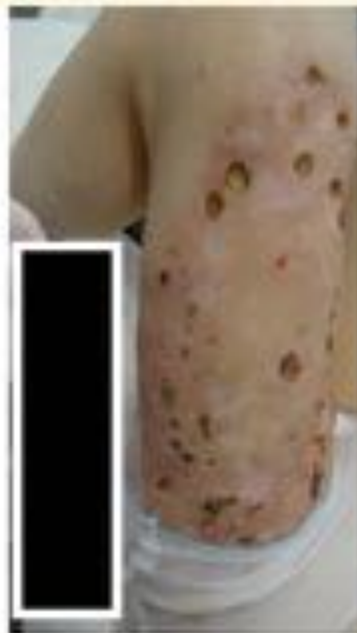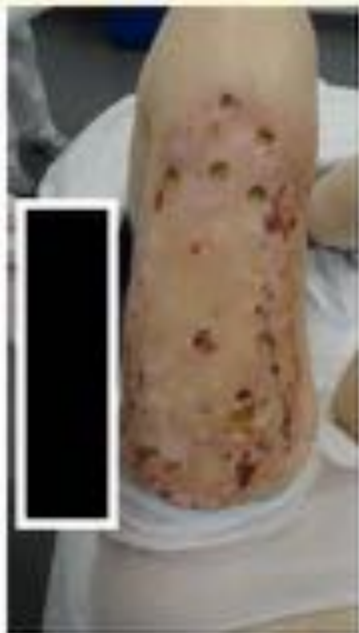Zuerst Ekzem dann Pilz....



Symmetrie !

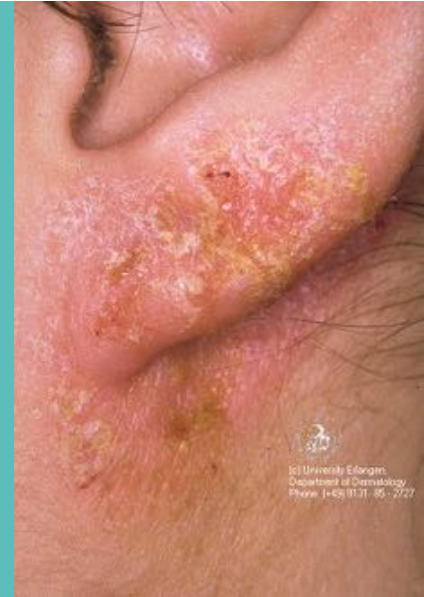

+

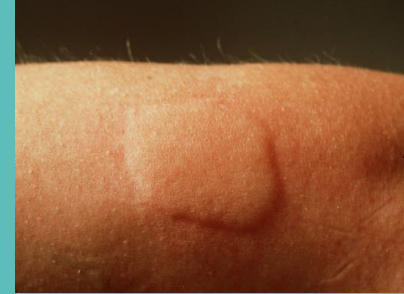

Heuristik Nr. 3.

raue Oberfläche
=
exogene Entzündung
topische Therapie



Heuristik Nr. 3.



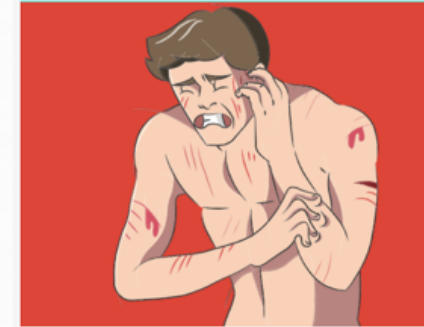glatte Oberfläche
=
systemische Entzündung
=
systemische Therapie

Heuristik Nr. 4

Exanthem + Juckreiz
=
nicht-infektiös

4. Heuristisches Prinzip der Dermatologie –
Ausschlag mit oder ohne Juckreiz ?

12. August 2018, geschrieben von [Paul Scheldewier](#)



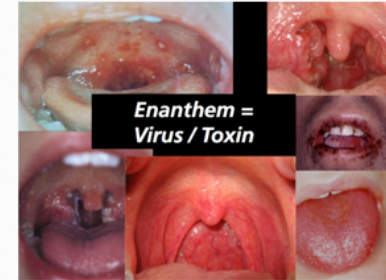Ein **Ausschlag (Exanthem) mit Juckreiz** ist meistens nicht-infektiöser Natur (Neurodermitis, Ekzem) umgekehrt ist ein **Exanthem ohne Juckreiz** infektiöser (viraler, Toxin-assoziiertes) Natur

Heuristik Nr. 5

Enanthem + Exanthem
=
Infektiös

5. Heuristisches Prinzip der Dermatologie – Exanthem mit Enanthem ?

Erfasst von [Paul Scheibner](#) am 12. August 2018 in der Kategorie [Publikationen](#)



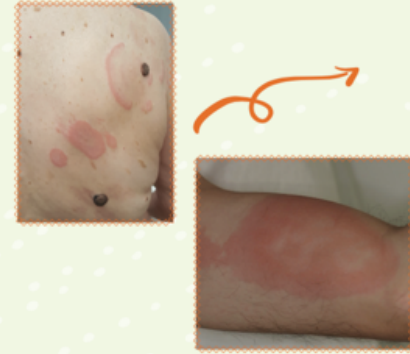
Praktisch ALLE Exantheme (Ausschläge am Körper) mit einem Enanthem (Ausschlag auf der Mund / Pharynx Schleimhaut) sind infektiöser (viral, bakterieller, toxin-assoziiertes) Natur

Heuristik Nr. 6



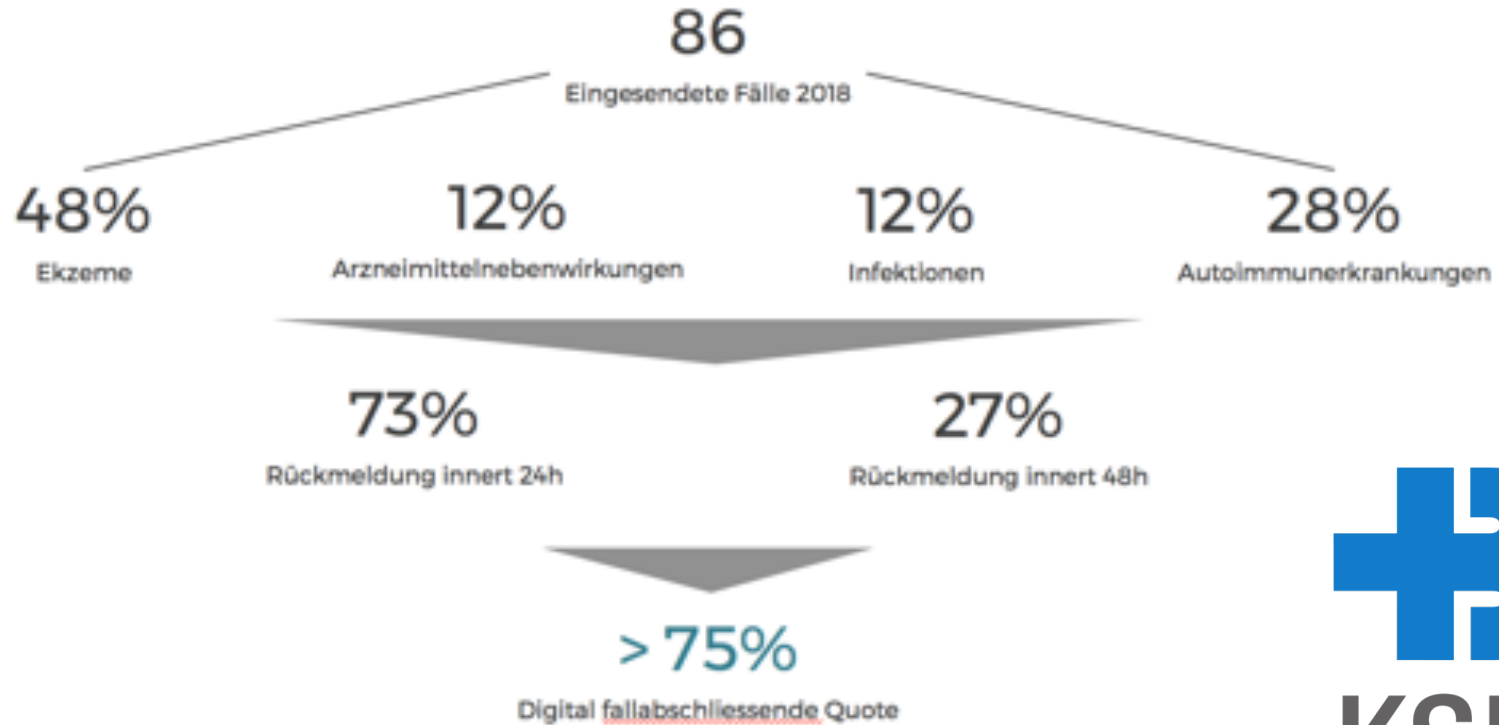
Was häufig ist, ist häufig
=
Ekzem

Heuristik Nr. 7 (NEU)



(Juckende) Dermatose, die
innerhalb von 6-12 Stunden
wandert
=
Urticaria

**Erfolgreiche Digitalisierung des Konsiliararzt-Prinzips:
>75% der Anfragen über OnlineDoctor konnten selbst im Krankenhaus (komplexe Fälle) digital abgeschlossen werden**



Quelle: Studie Kantonsspital Baden, Schweiz



- ✓ **Triage**
- ✓ **Früherkennung**
- ✓ **Prozessoptimierung**
- ✓ **Datenschutz**
- ✓ **Store-forward**
- ✓ **> 500 Dermatologen***
- ✓ **Hohe Zufriedenheit**



Drei Irrtümer

- 1. Intuition ist zweitklassig, bewusstes Abwägen immer besser.*
- 2. Komplexe Probleme erfordern immer komplexe Lösungen.*
- 3. Mehr Information, Berechnung und Zeit ist immer besser.*

*Are you
concerned about
the increase in
artificial
intelligence?*

*No, but I'm
concerned about
the decrease in
real intelligence.*





@Cawelry