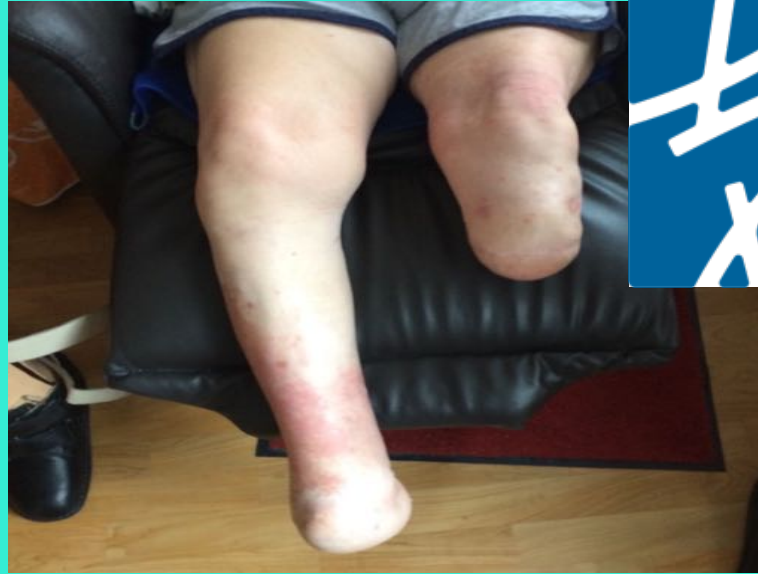
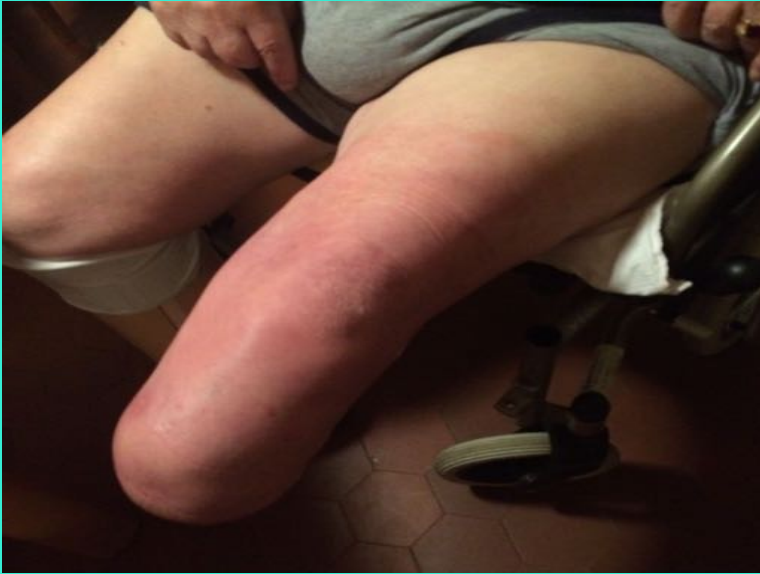

Hauterkrankungen

Online-Diagnose & Red Flags

pharmaSuisse 
Schweizerischer Apothekerverband



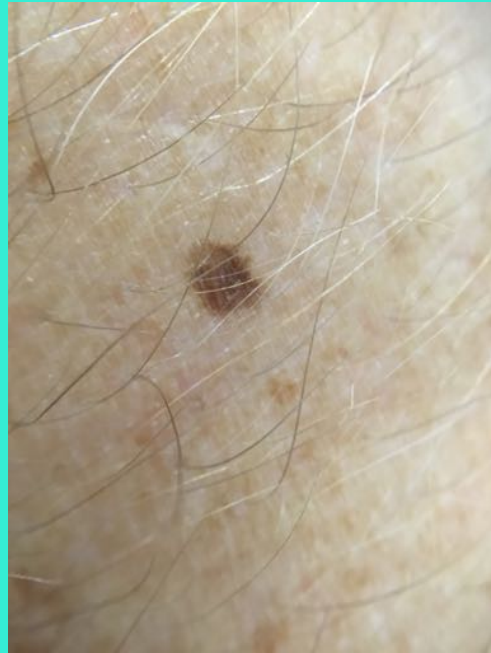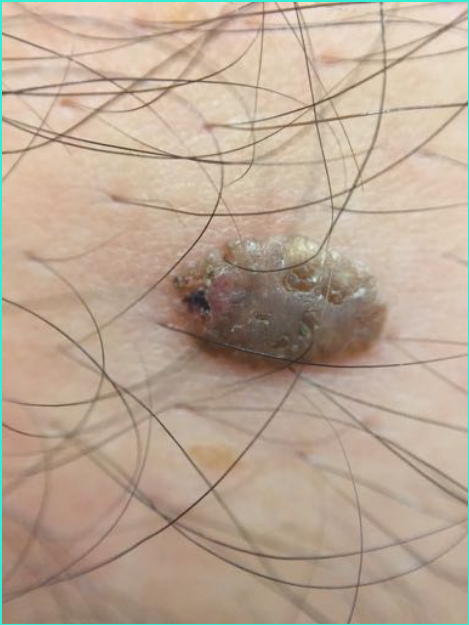E. Paul Scheidegger, Brugg



Hauterkrankungen

Online-Diagnose

Chancen und Grenzen



[OnlineDoctor.ch](https://www.onlinedoctor.ch)

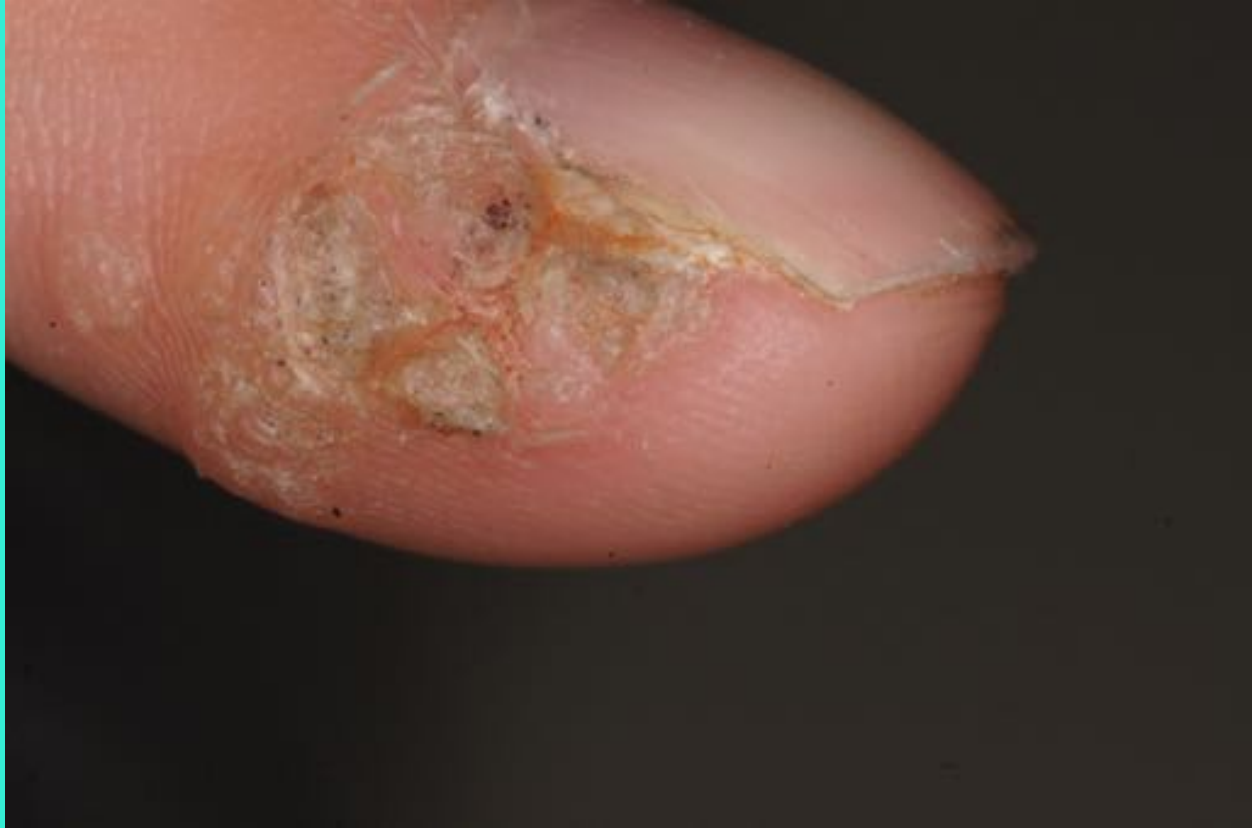pharmaSuisse 
Schweizerischer Apothekerverband

 **Online
Doctor**



Hauterkrankungen

Warzen

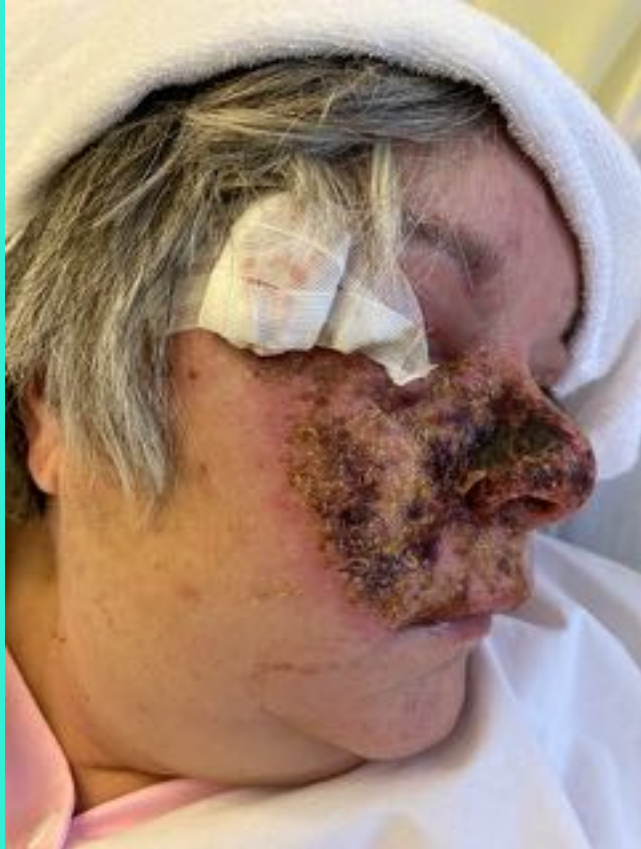

<https://www.allergieundhaut.ch/wp-content/uploads/2013/01/Warzenbehandlung.pdf>



Hauterkrankungen

Online-Diagnose & Red Flags



derma-check.ch

Willkommen Sie in der Dermatologie

MedSpace Haut-, Allerg... | 5200 Brugg Hosting Website Cloud allergy General Infos banking allergy skin links Medical logins

Derma Survival Guide

Macherinnen Kontakt Shop

Derma Survival Guide

Möchten Sie ein kompaktes Nachschlagewerk, um Hautkrankheiten effizient zu bestimmen? Oder wollen Sie bei Hautveränderungen schnell gefährlich von ungefährlich unterscheiden können?

ASYMMETRISCH

HÄSSLICHES ENTLEIN

PLÖTZLICH AUFTRETEND

SOS!

Derma-check.ch

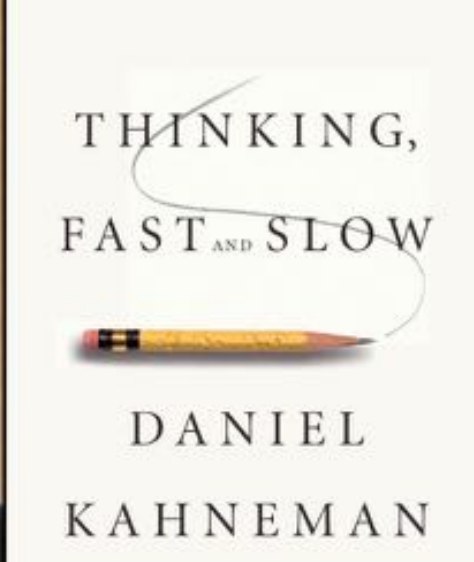

+ Was **wirklich** wichtig ist

Asymmetrische Hautveränderung

Symmetrische Hautveränderungen

Häufigste Hautveränderung

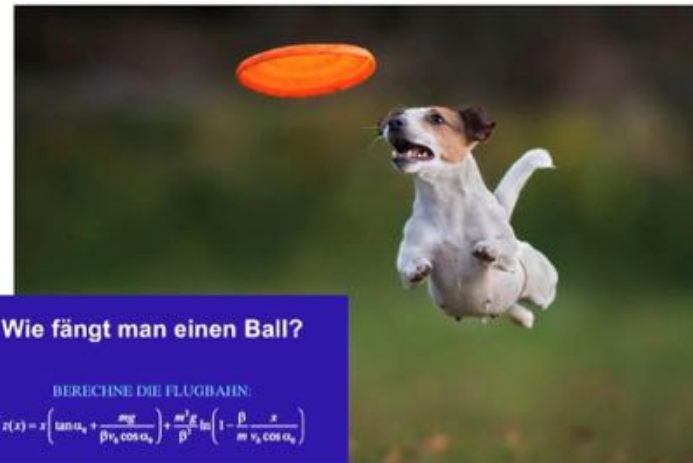Heuristiken sind einfache Strategien oder mentale Prozesse, mit denen Menschen, Tiere, Organisationen und Maschinen schnell Urteile fällen, Entscheidungen treffen und Lösungen für komplexe Probleme finden.



Judgement under Uncertainty



oder Bauch: Wer entscheidet besser? (NZZ Standpunkte 2015)

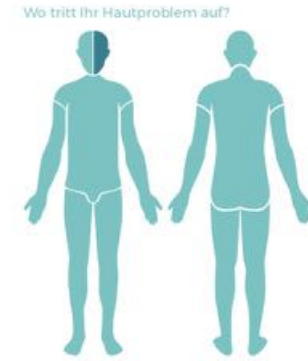


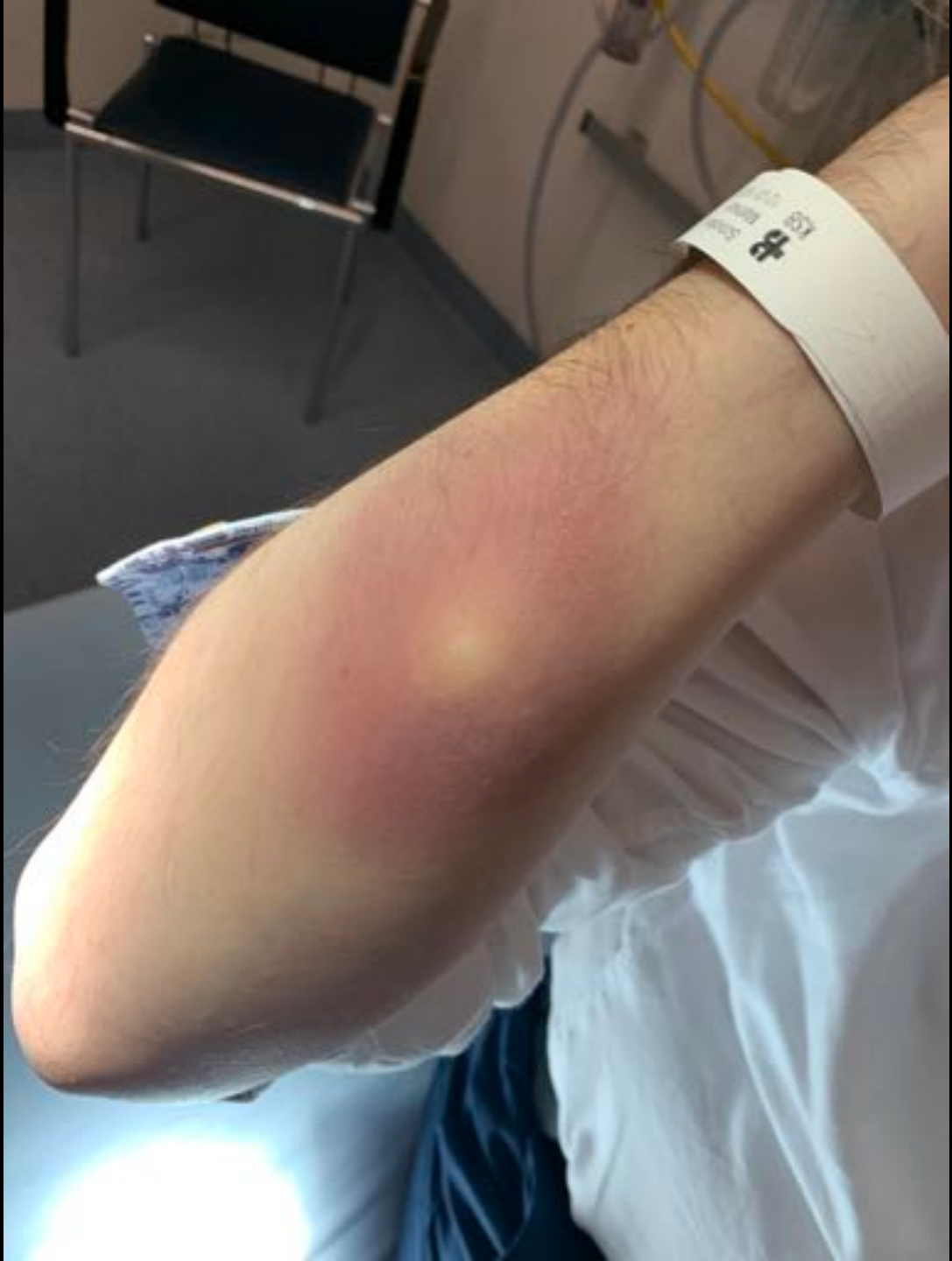Wie fängt man einen Ball?

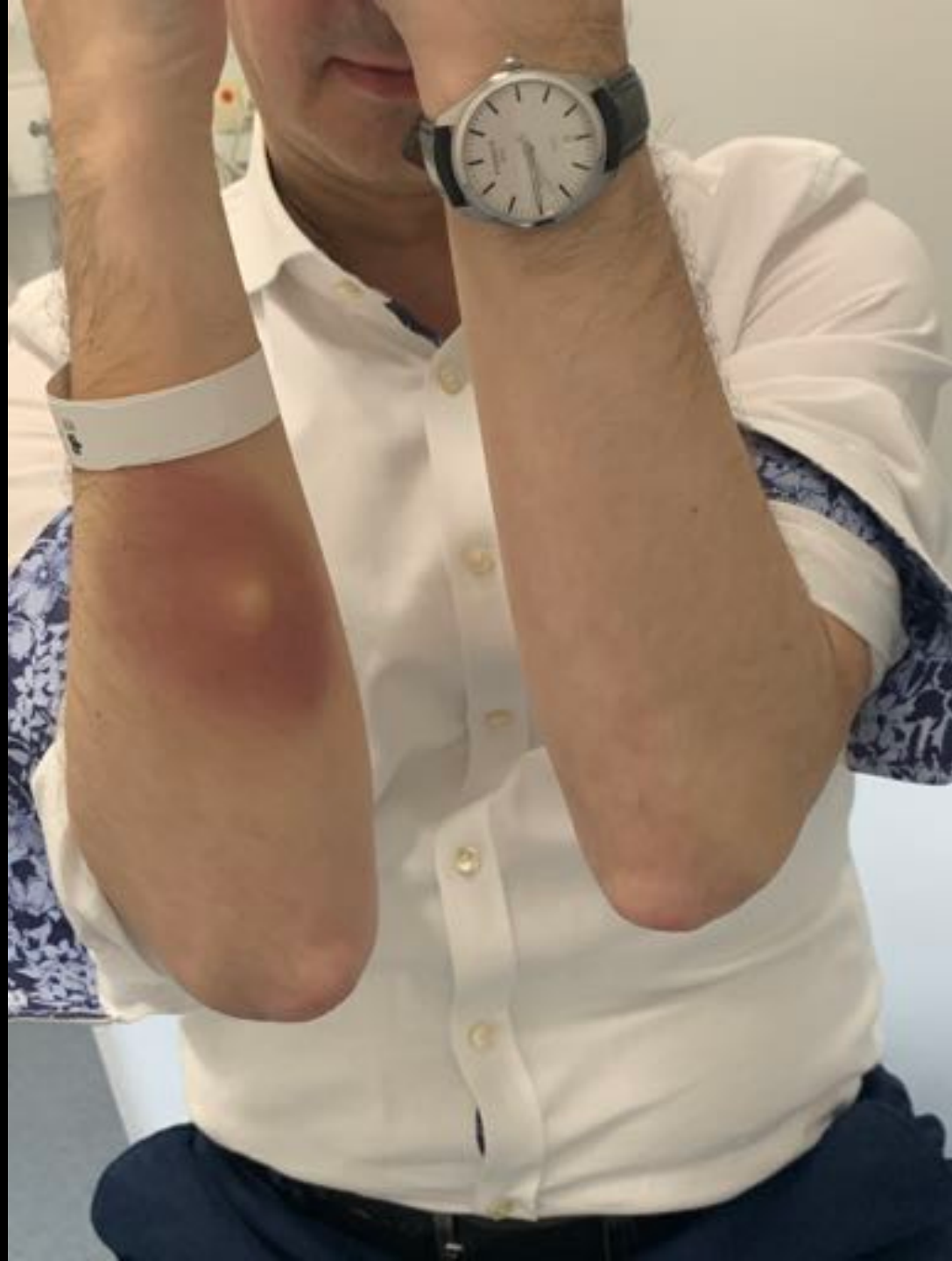BERECHE DIE FLUGBAHN:
$$z(x) = x \left(\tan \alpha_0 + \frac{mg}{\beta v_0 \cos \alpha_0} \right) + \frac{m' g}{\beta^2} \ln \left(1 - \frac{\beta}{m v_0 \cos \alpha_0} x \right)$$



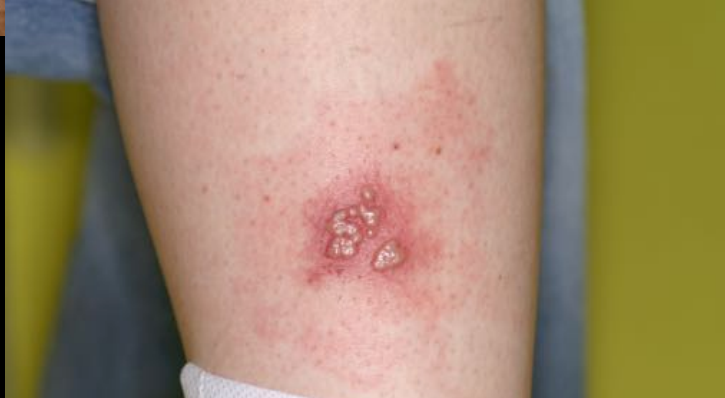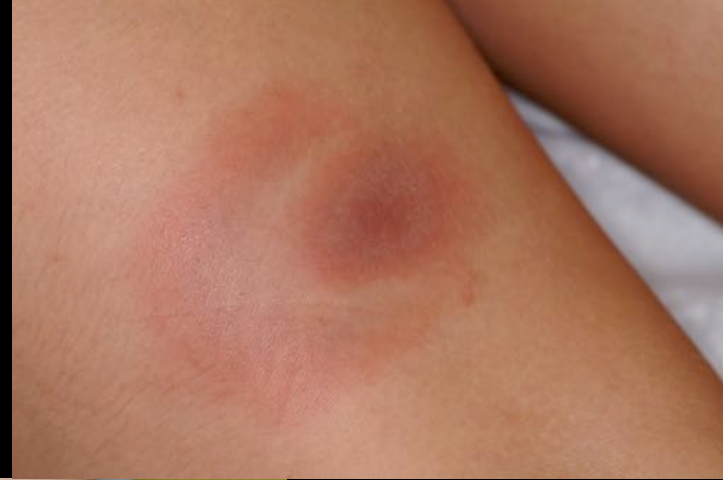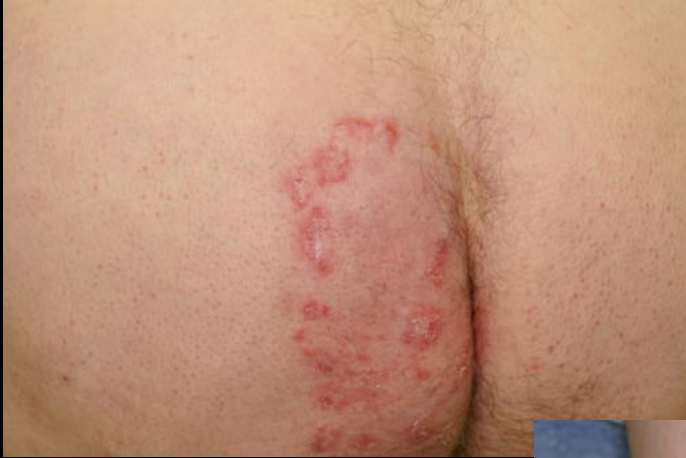**jede asymmetrische
Hautveränderung
=
eine Infektion oder Tumor!**





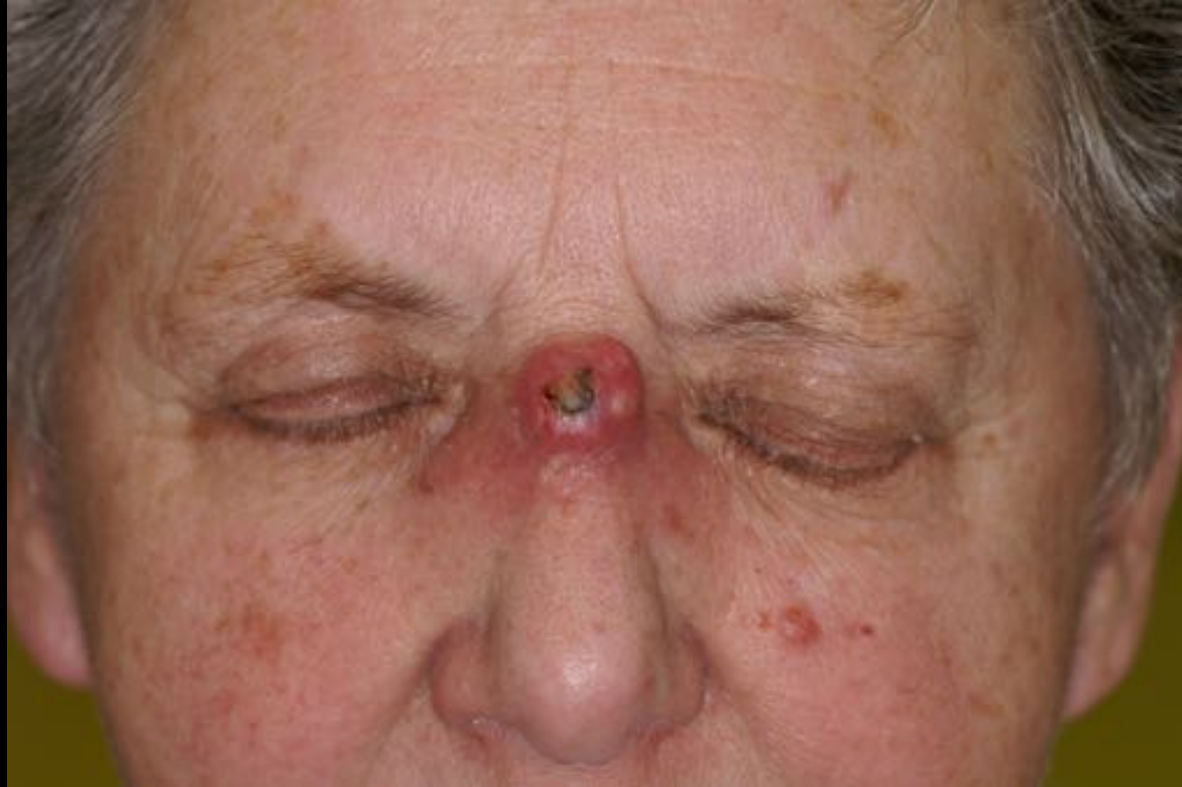

Gefahren = asymmetrisch



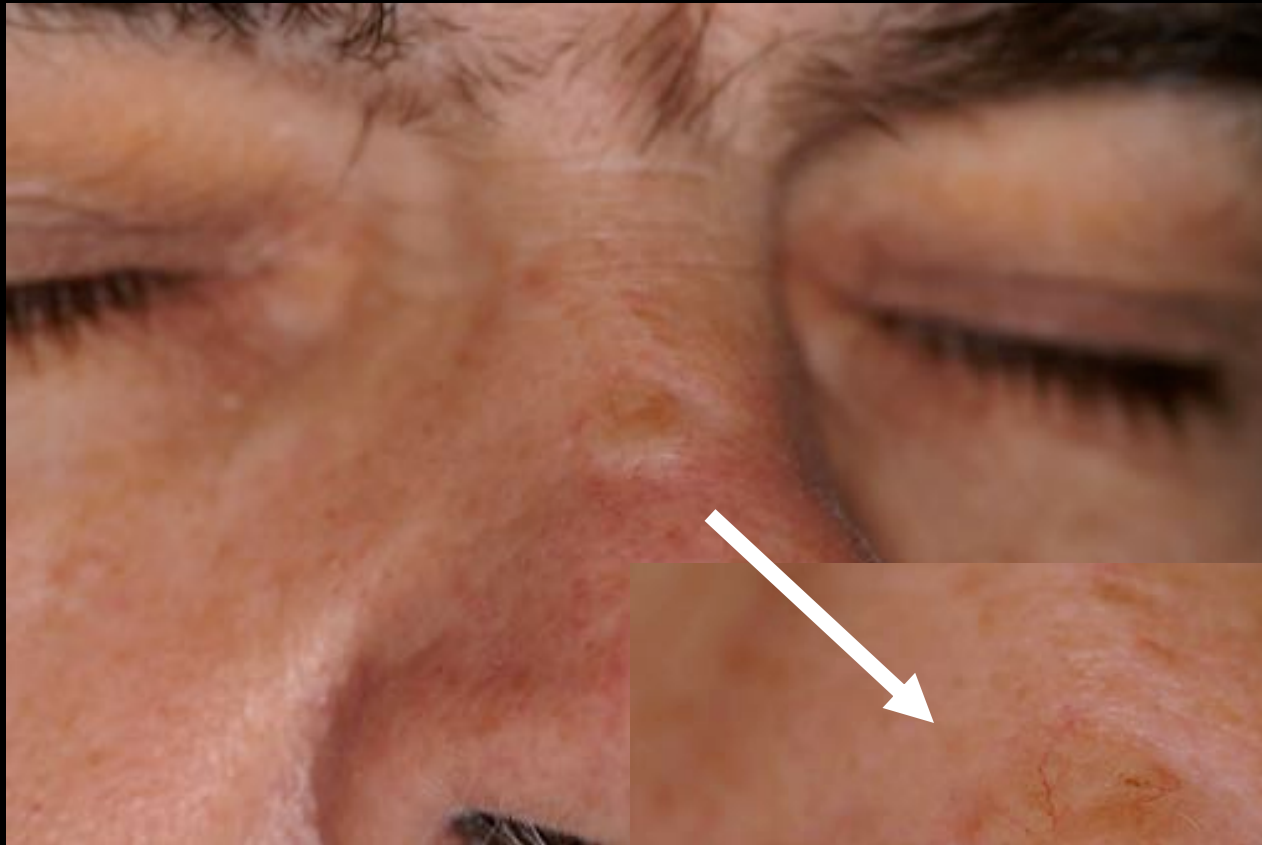**Einseitig = Infektiös oder
Tumor**





Keratoakanthom

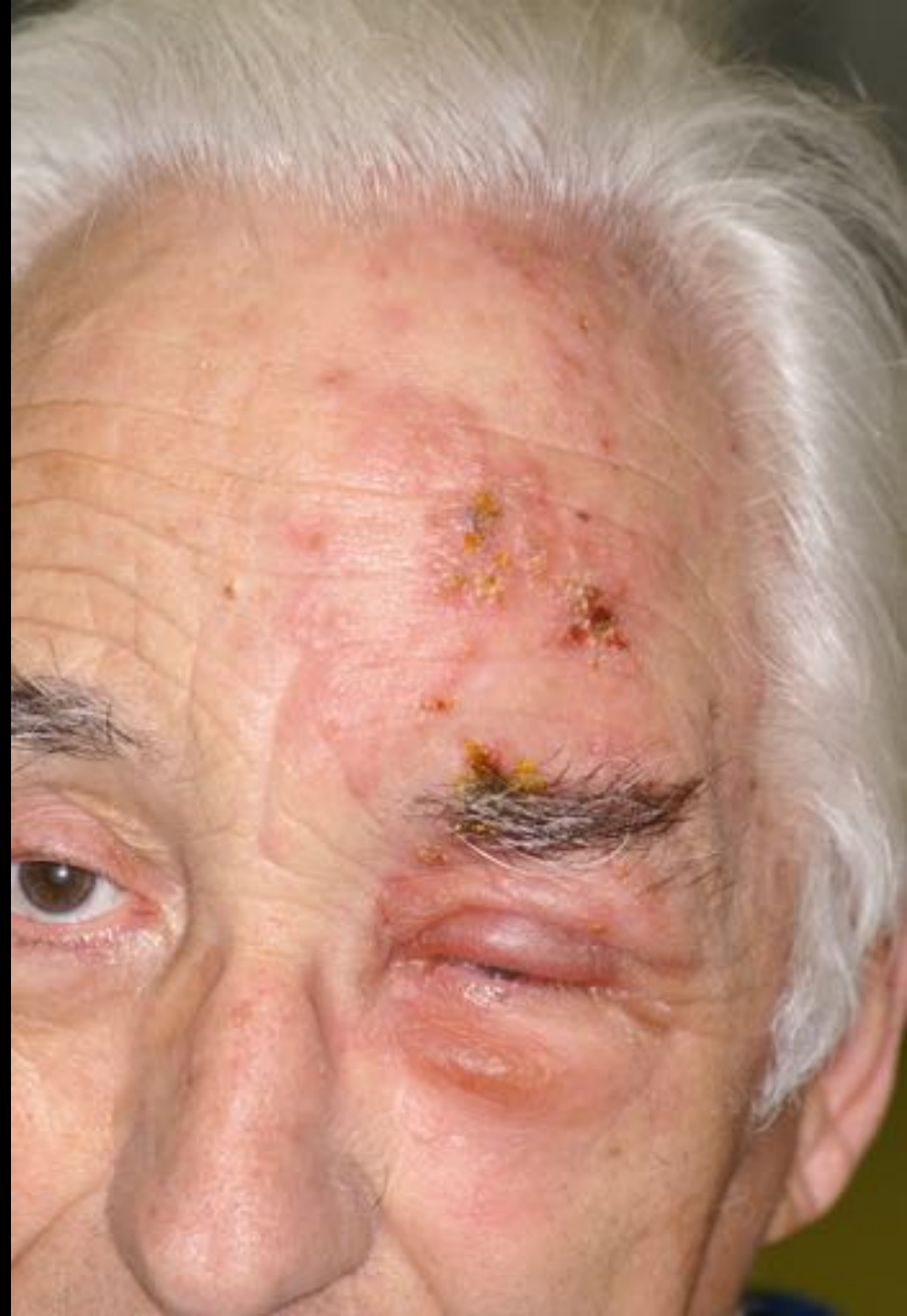



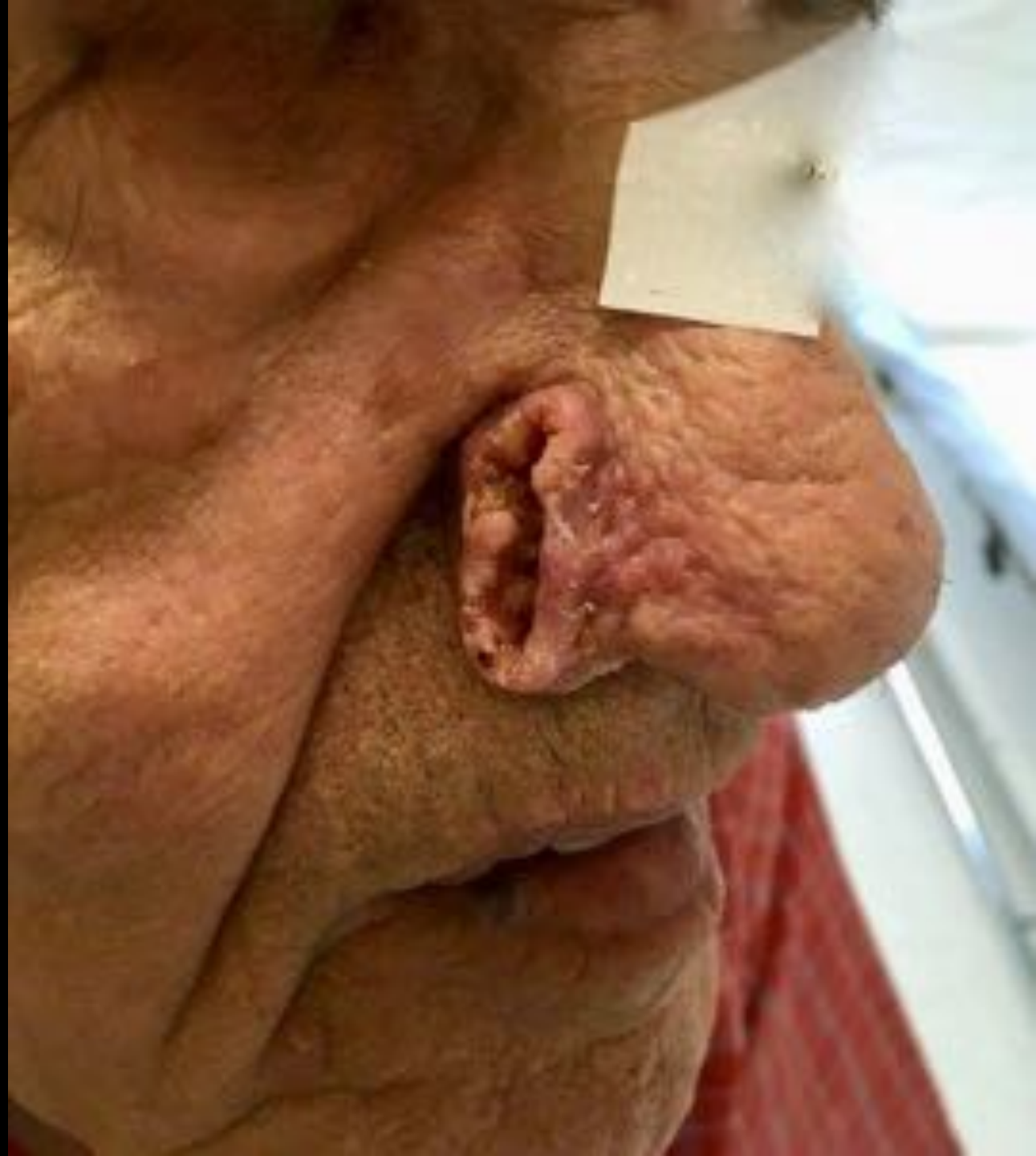Basaliom

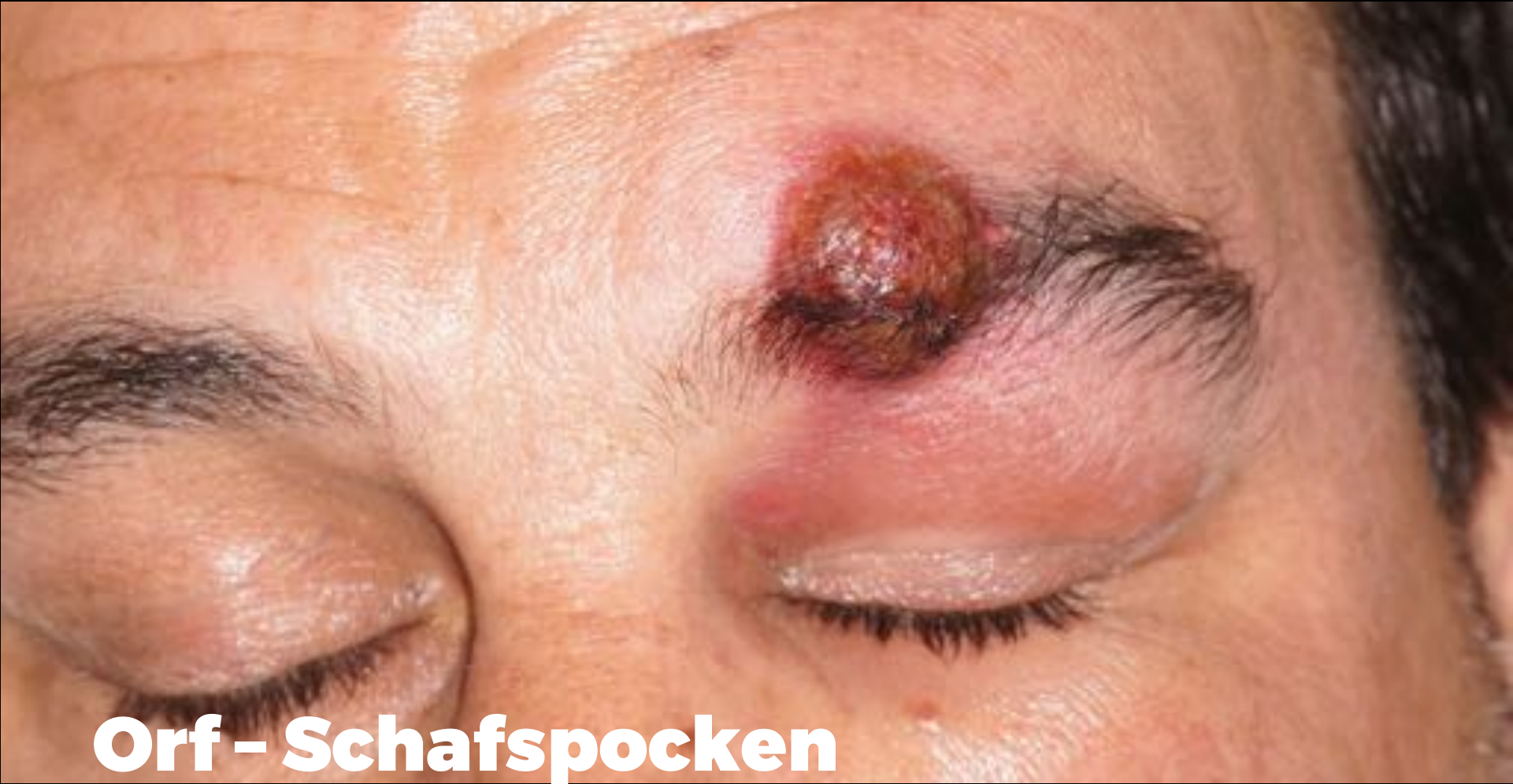

Zoster



Basaliom

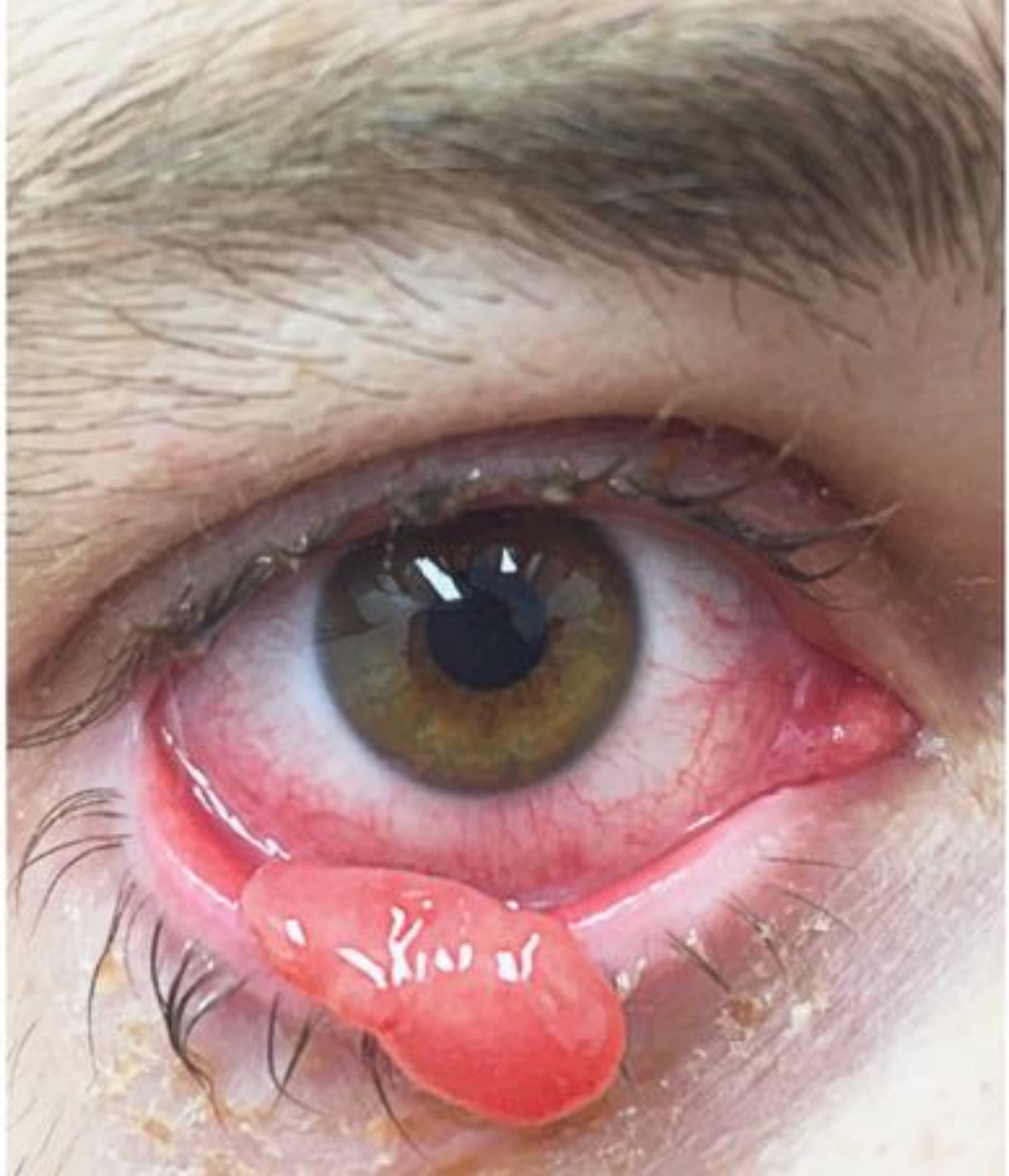


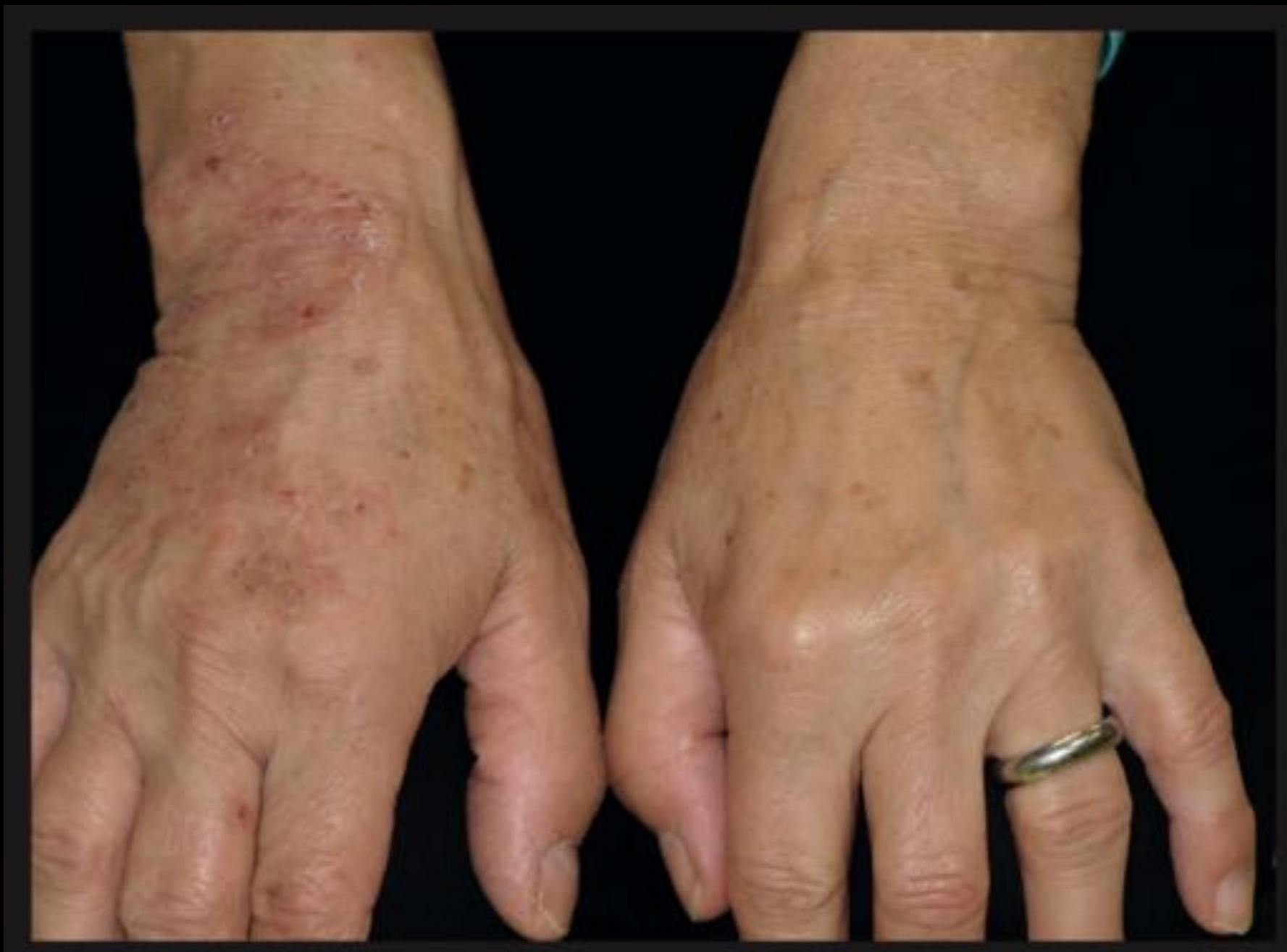

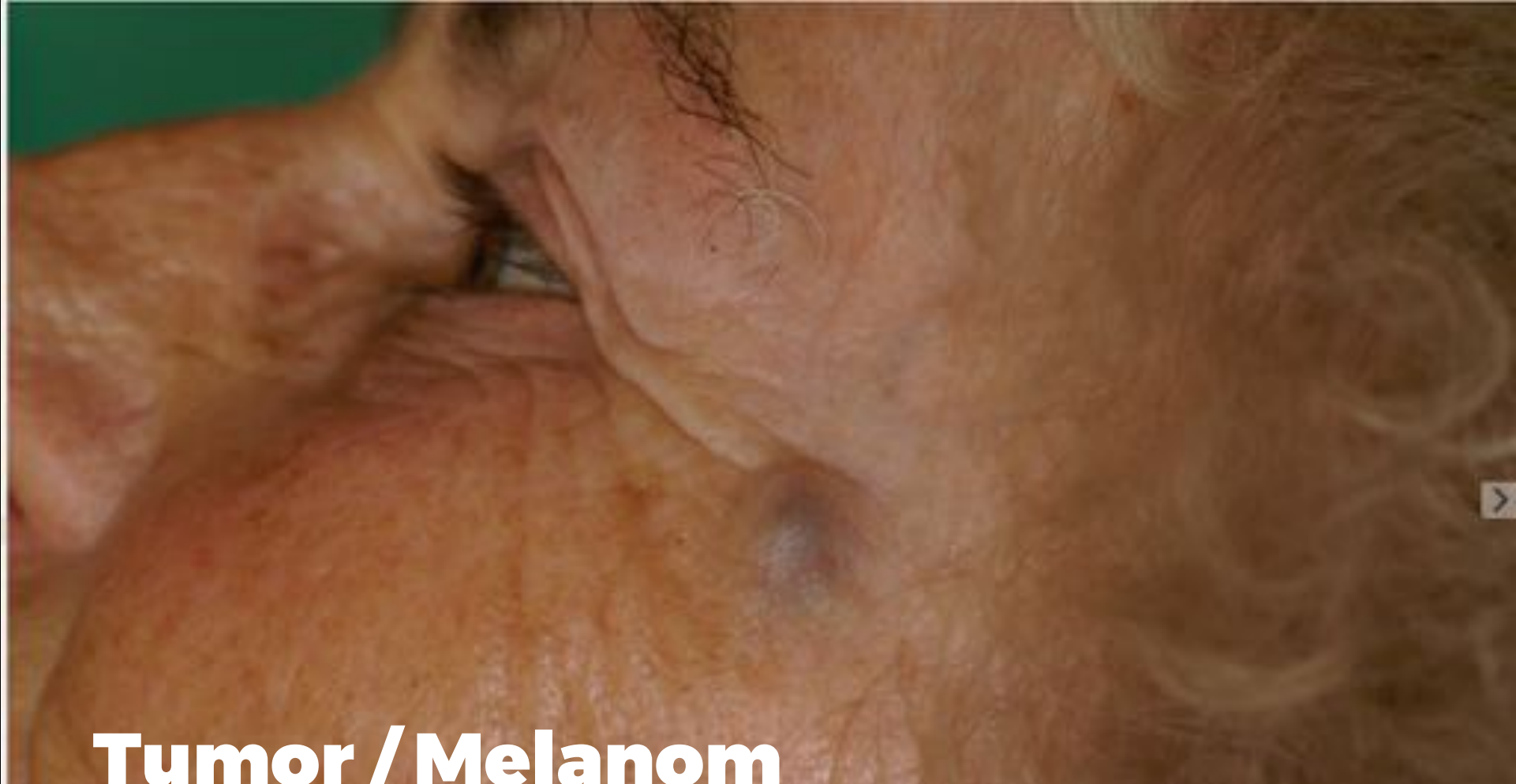Orf - Schafspocken



Granuloma pyogenicum

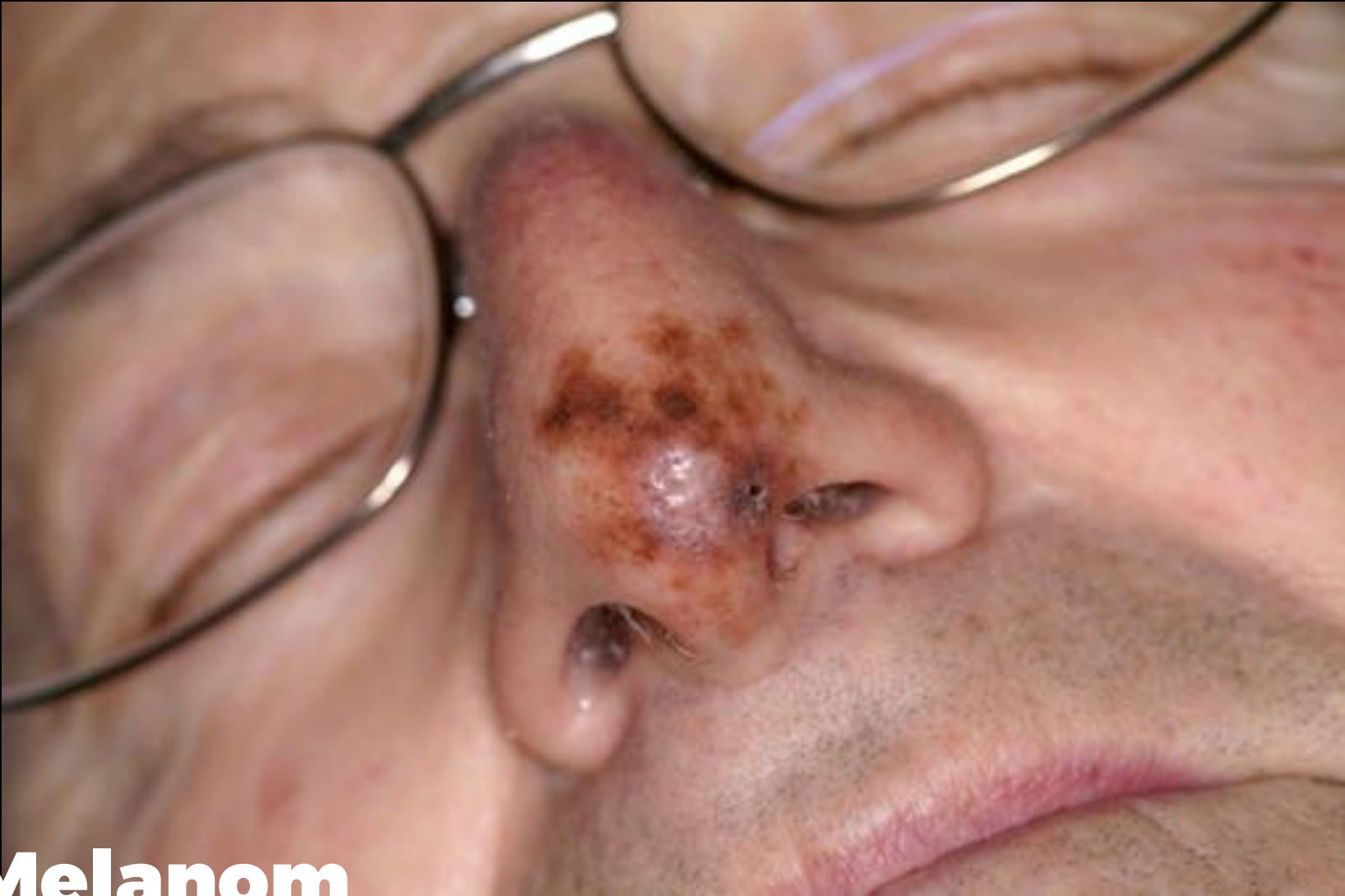





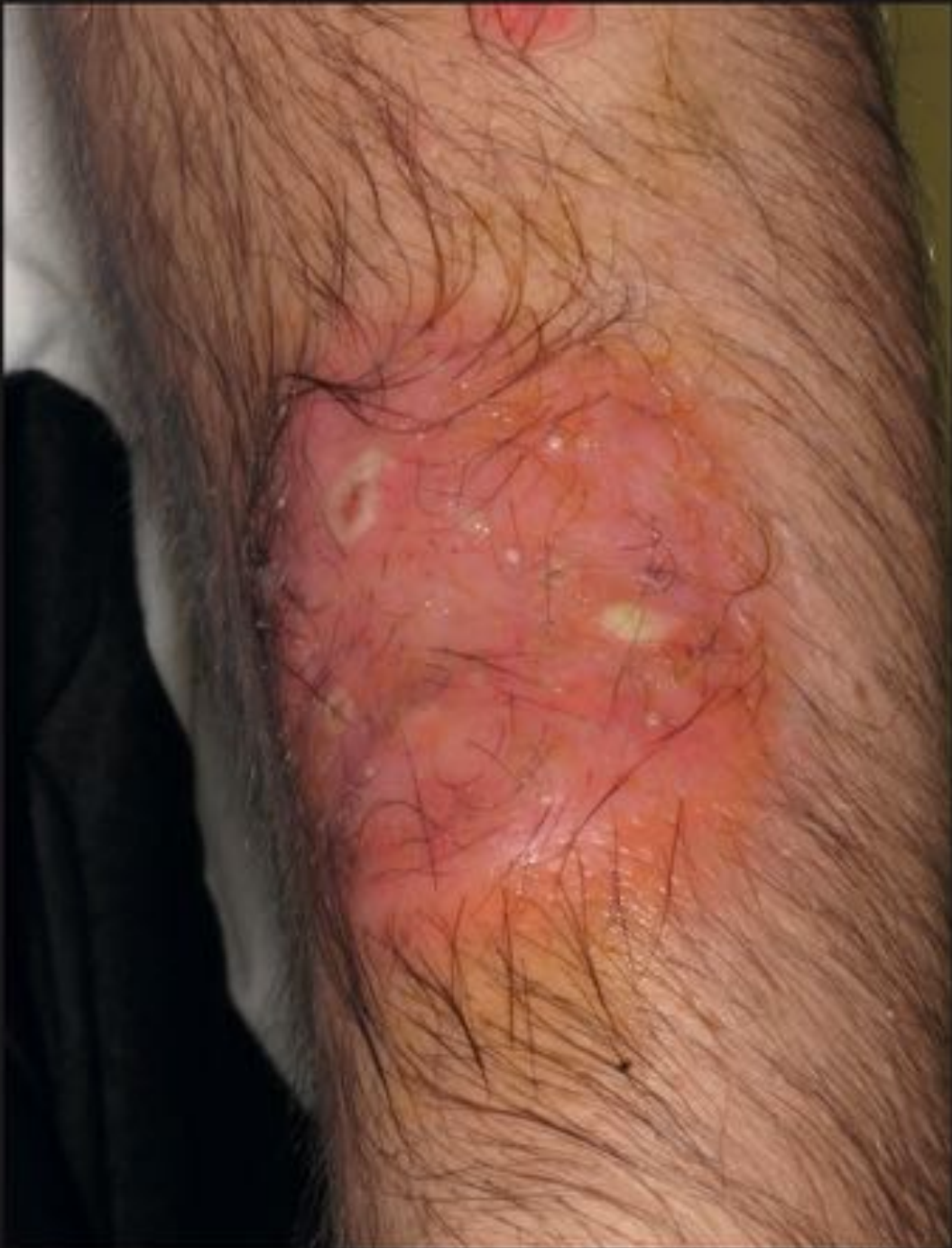Tumor / Melanom





Melanom





Asymmetrischer Befall



Infektion

(bakteriell, viral, mykotisch)

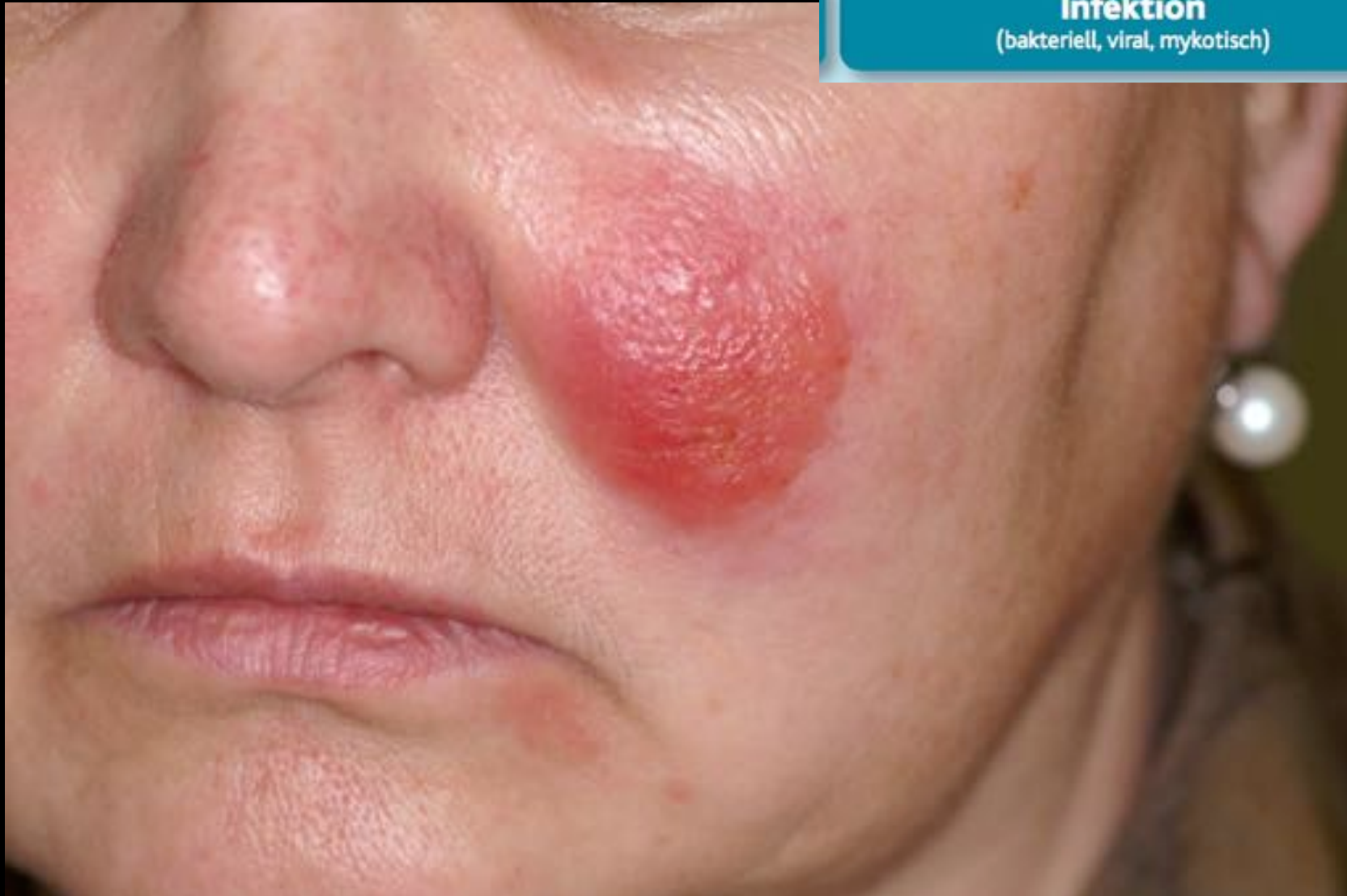

Asymmetrischer Befall



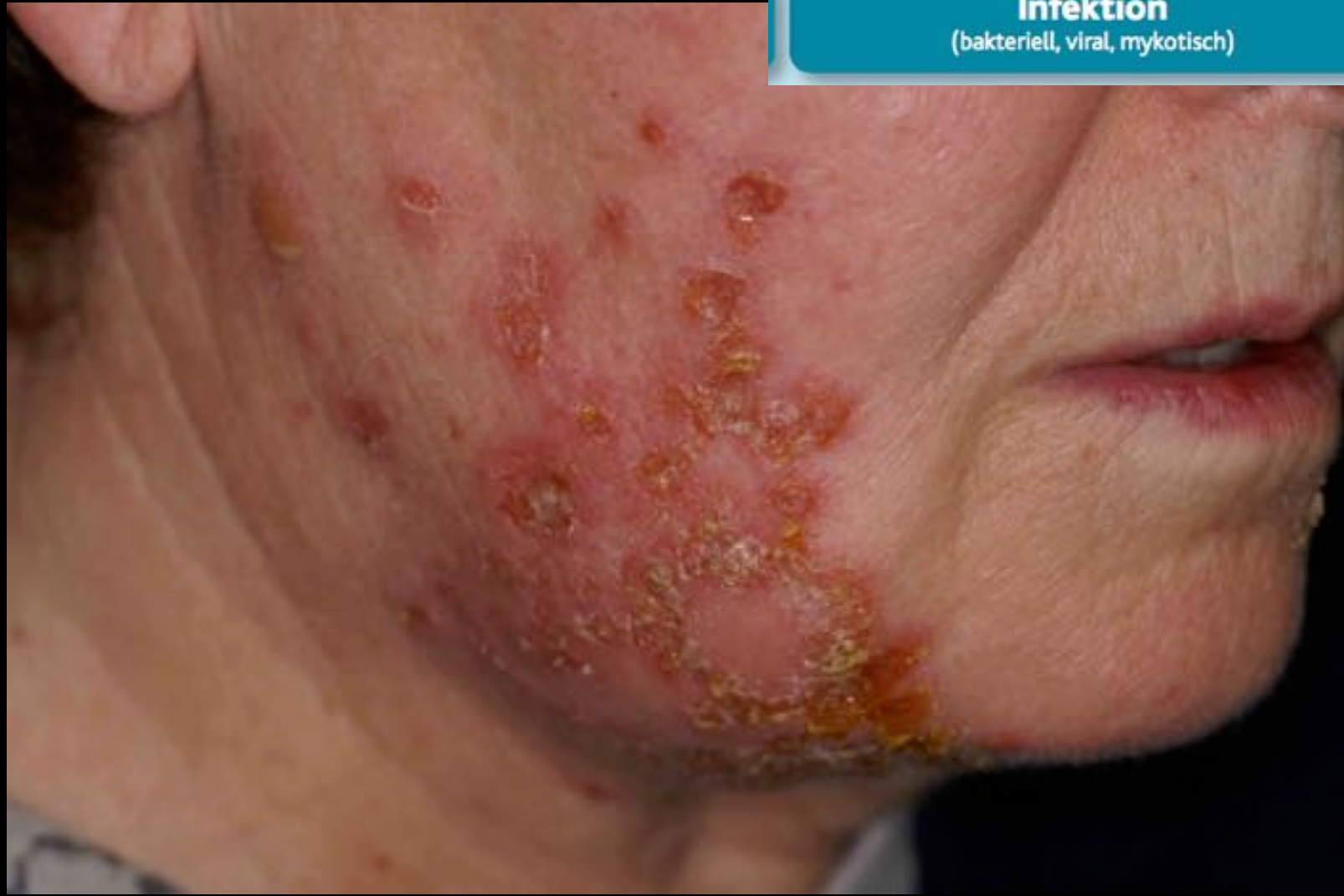Infektion

(bakteriell, viral, mykotisch)



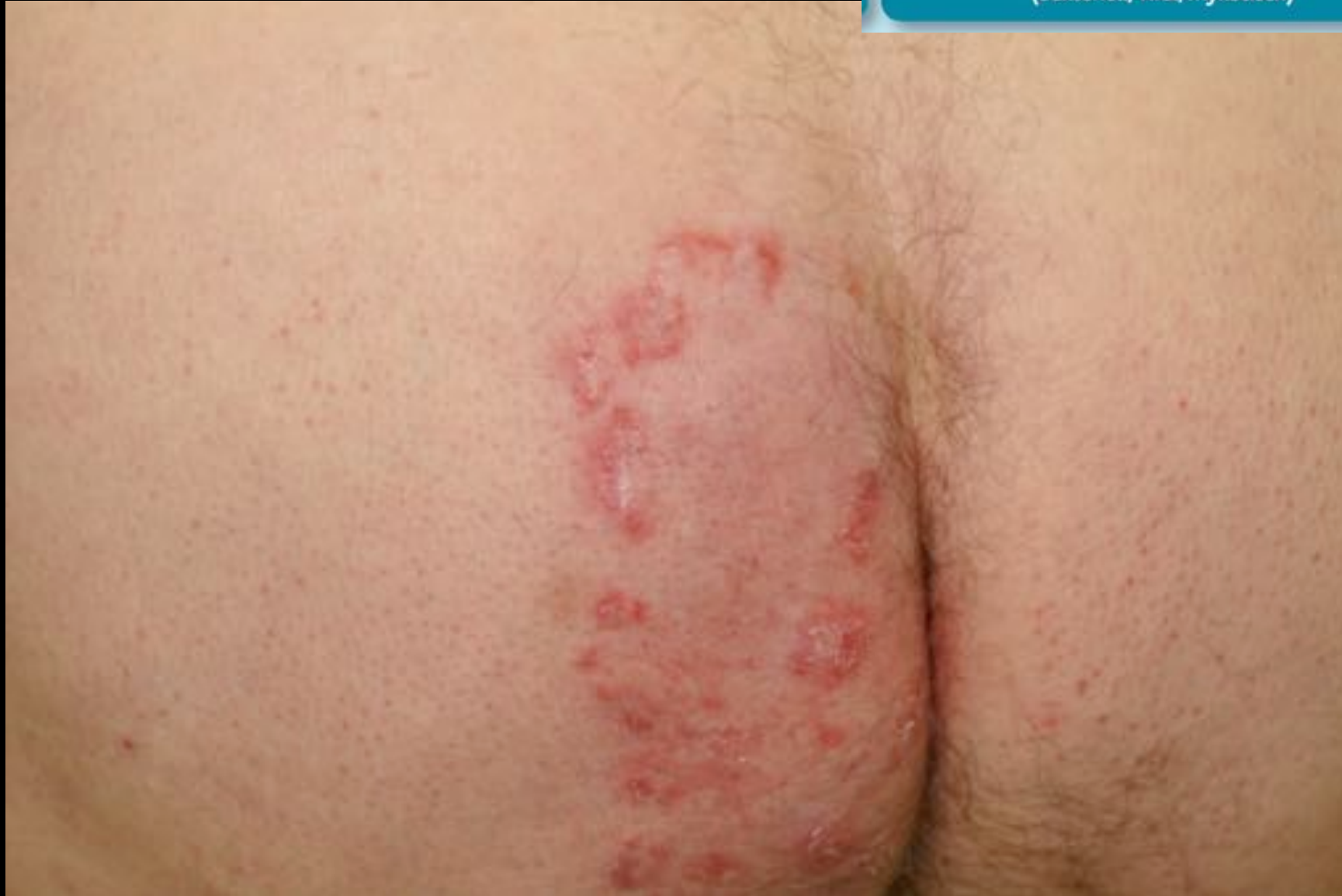Asymmetrischer Befall

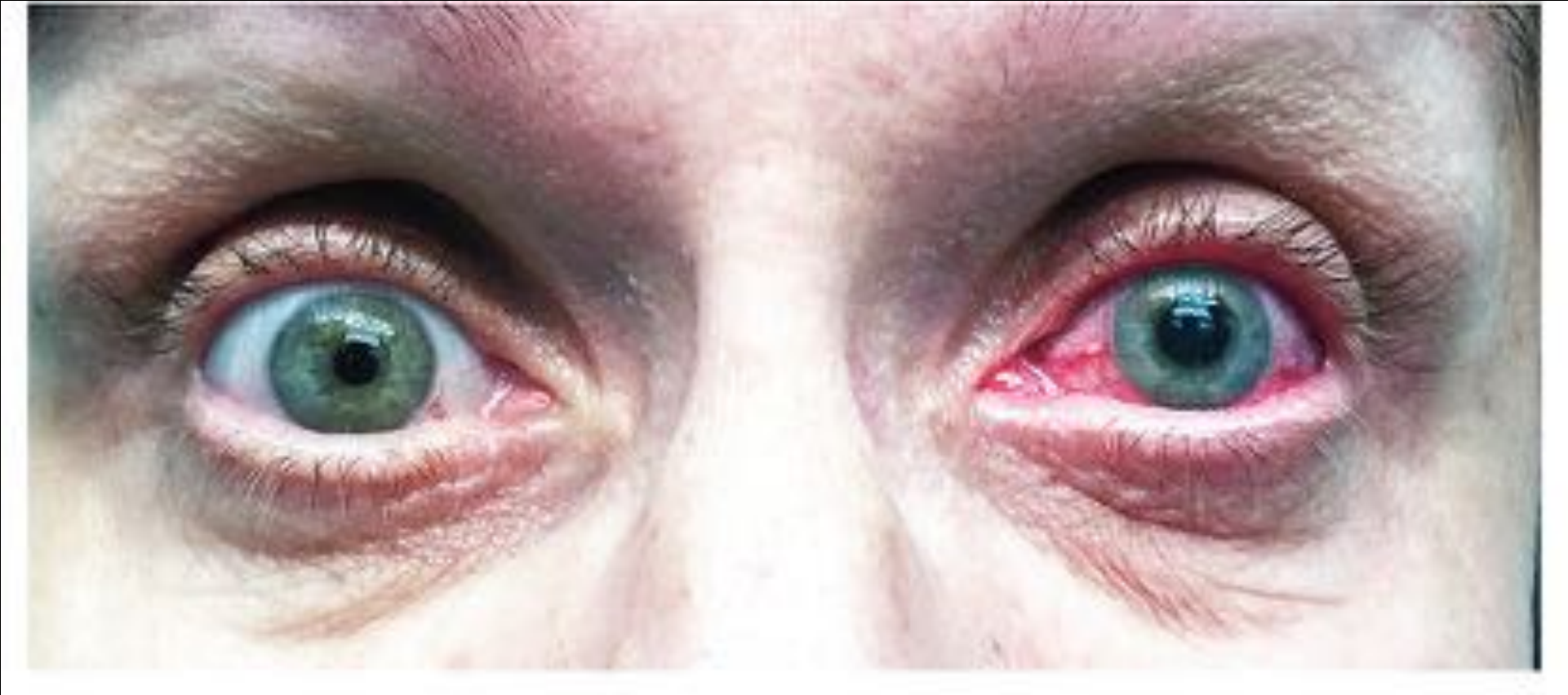Infektion
(bakteriell, viral, mykotisch)




Asymmetrischer Befall

Infektion
(bakteriell, viral, mykotisch)





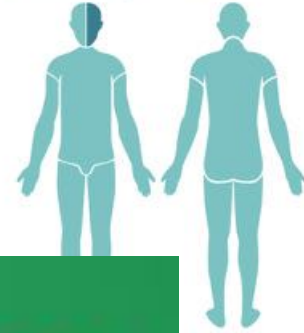
Glaukom (akut)



**Bis zum Beweis des
Gegenteils ist jede
asymmetrische
Hautveränderung eine
Infektion oder Tumor !**



Wo tritt Ihr Hautproblem auf?

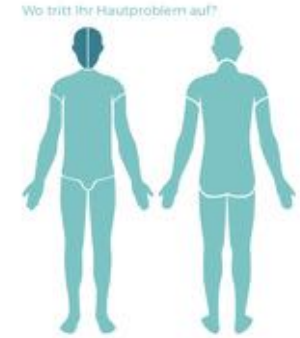


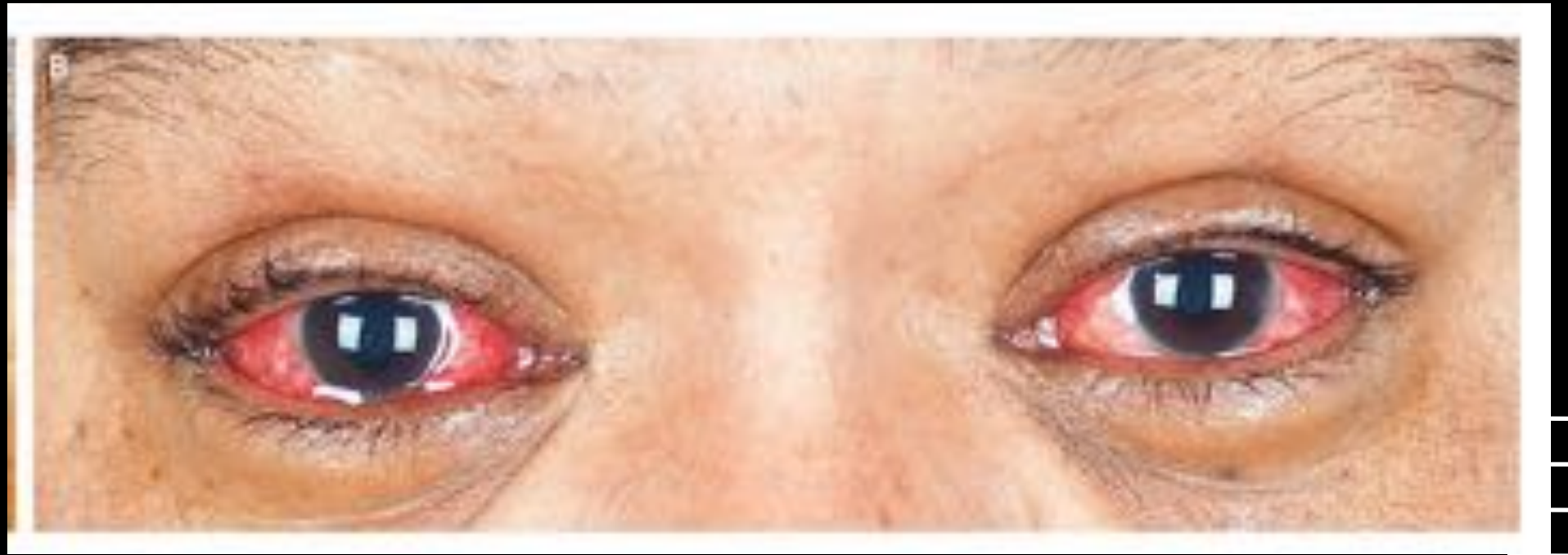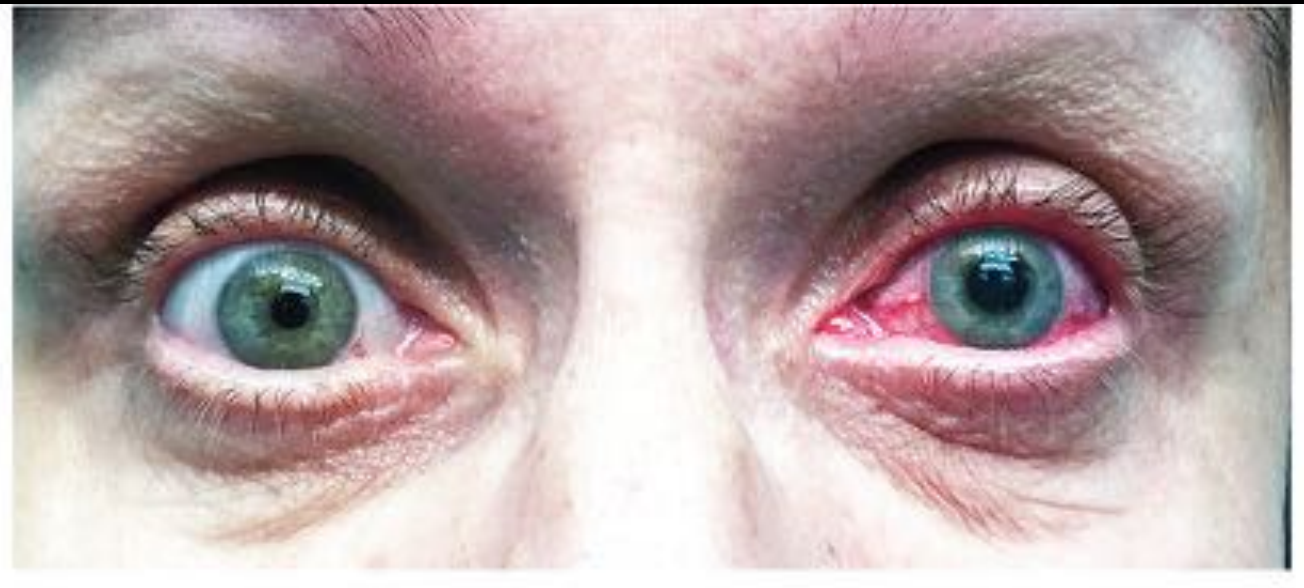
Diagnosing a solitary lesion as a tumor or infection

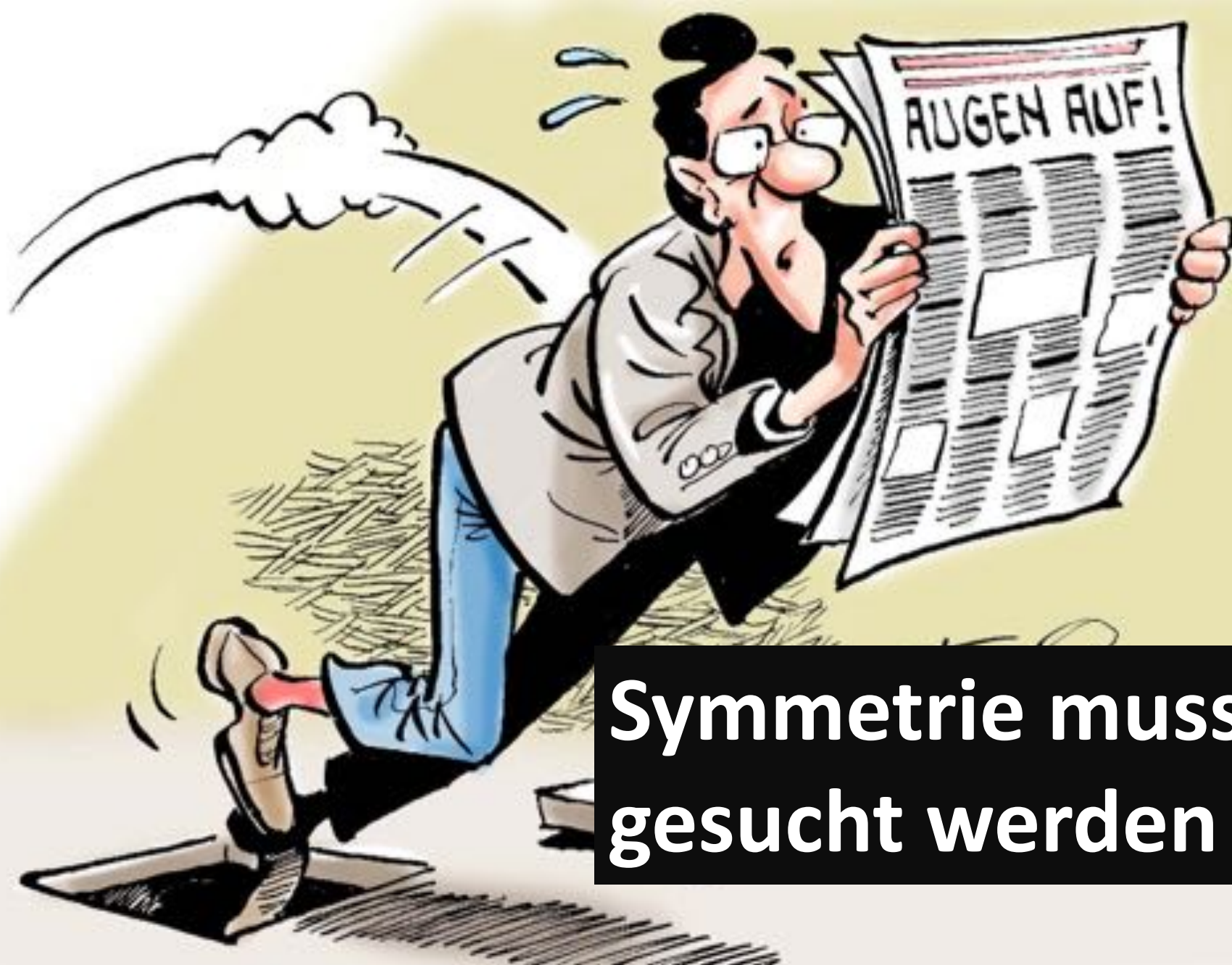Foundational principles in dermatology



**symmetrische
Hautveränderung
=
nicht infektiöse Dermatose**

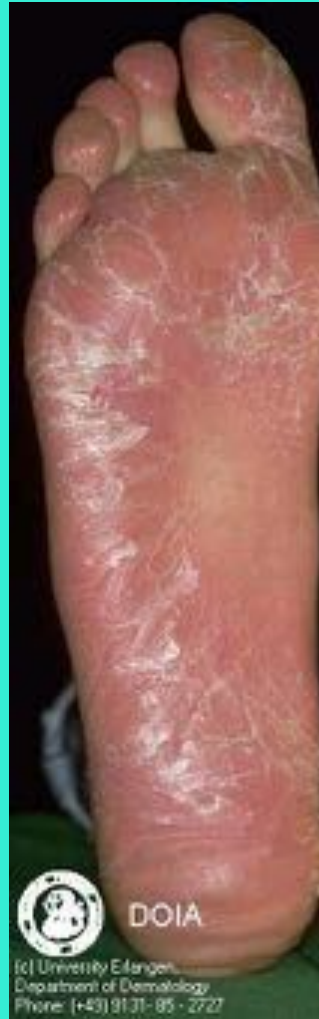




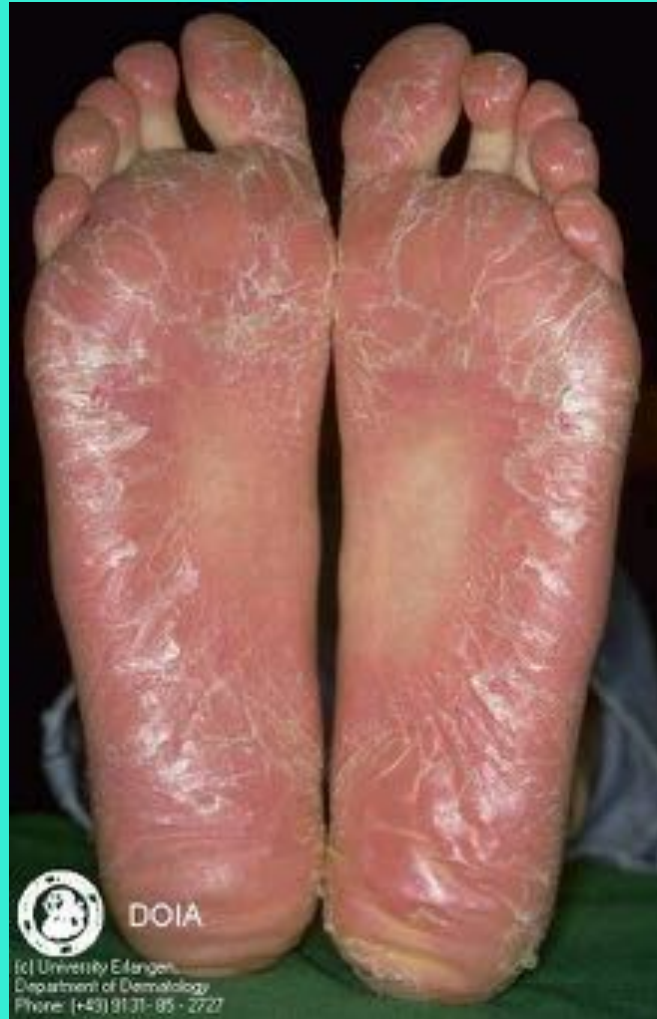
**Symmetrie muss
gesucht werden !**


CAVE – Blickdiagnosen



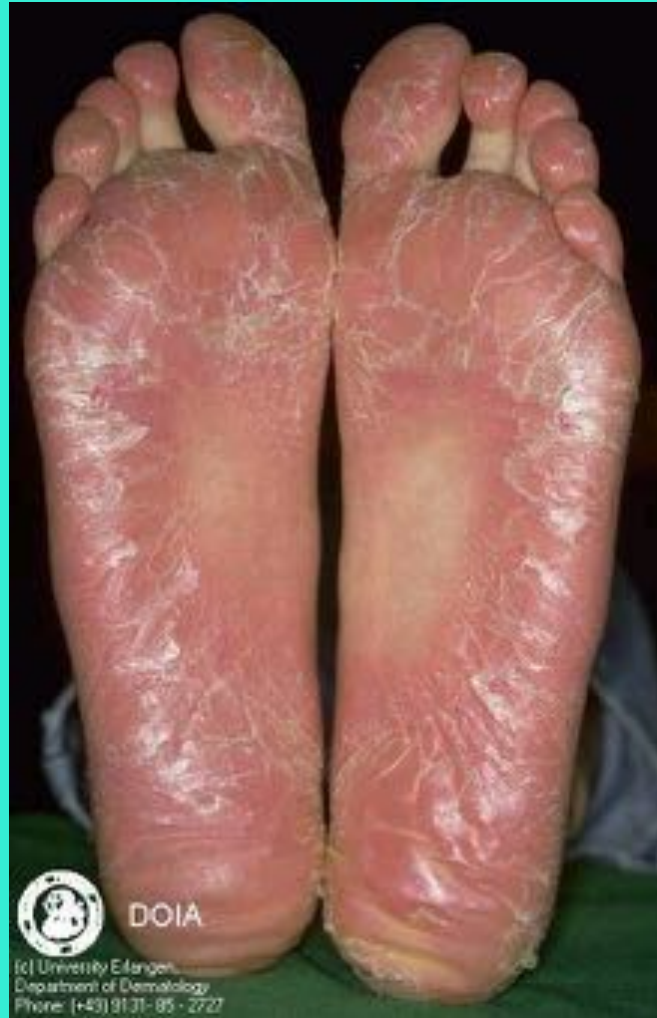CAVE – Symmetrie, kein Pilz !



**Symmetrie muss
gesucht werden !**



Zuerst Ekzem dann Pilz....



Symmetrie !



DOIA


© University Erlangen
Department of Dermatology
Phone: (+49) 91 31-85 - 2727



Zuerst Ekzem dann Pilz....



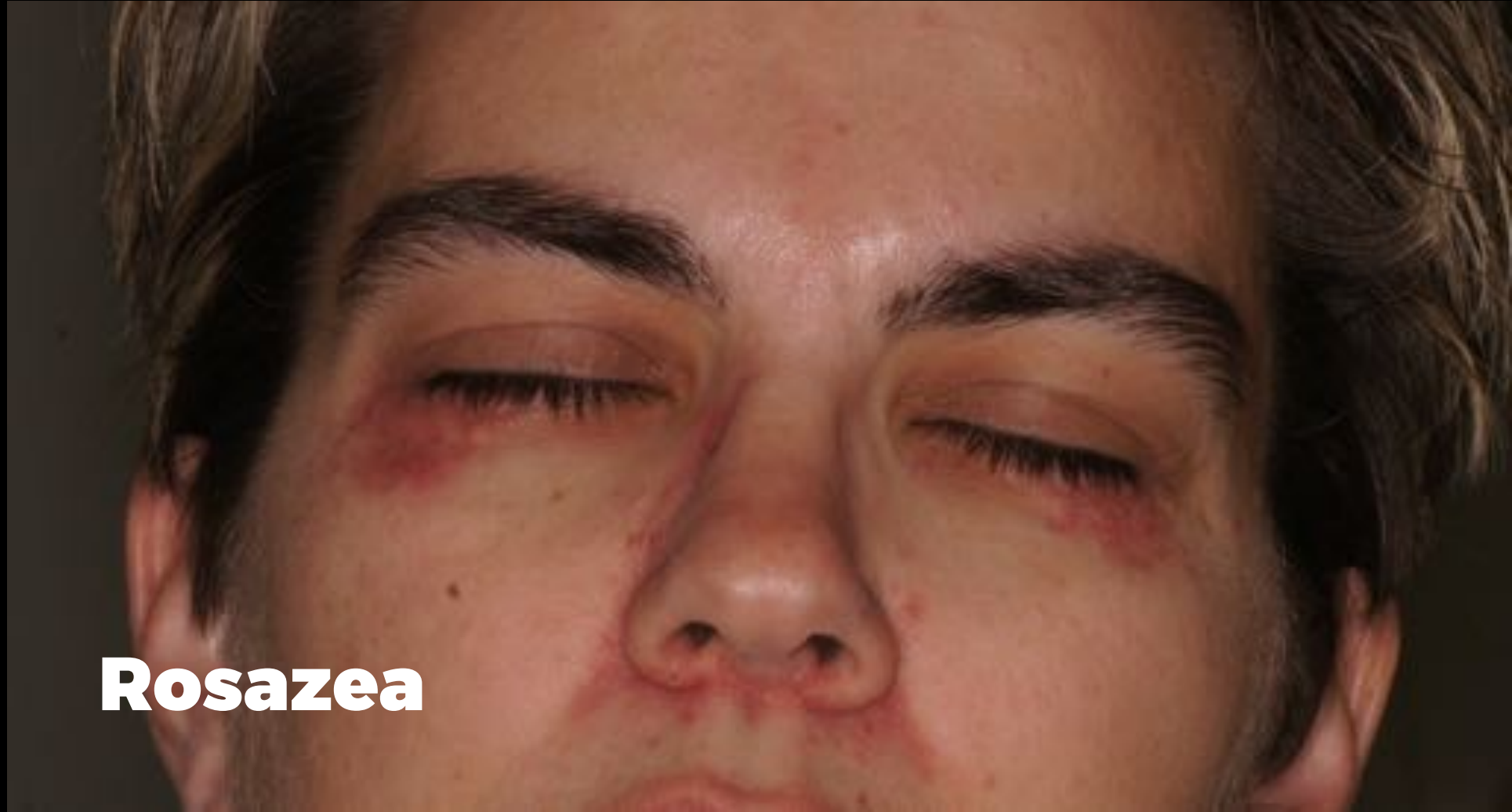Symmetrie !




Symmetrischer Befall

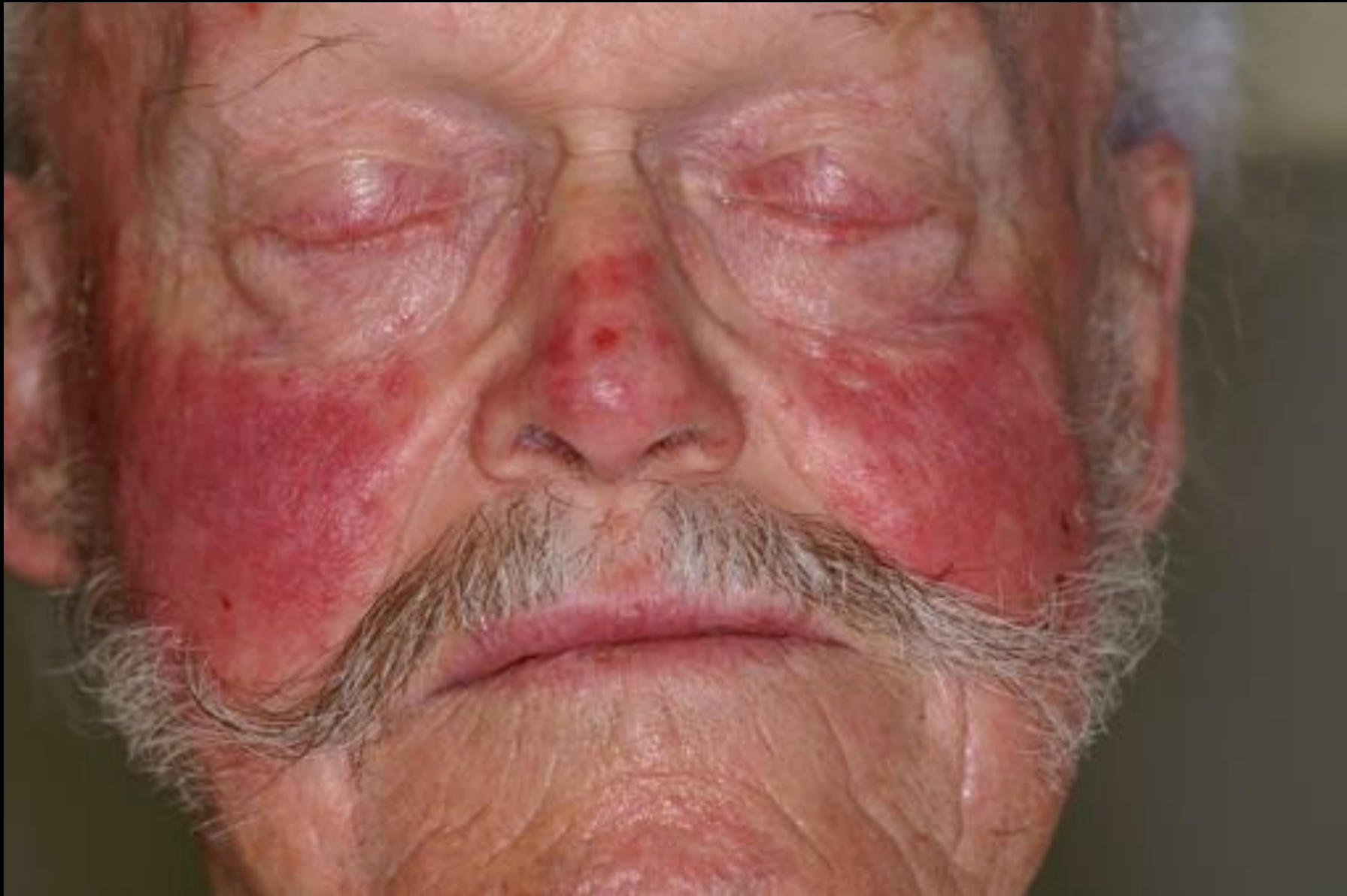

Nicht-Infektion



Rosazea

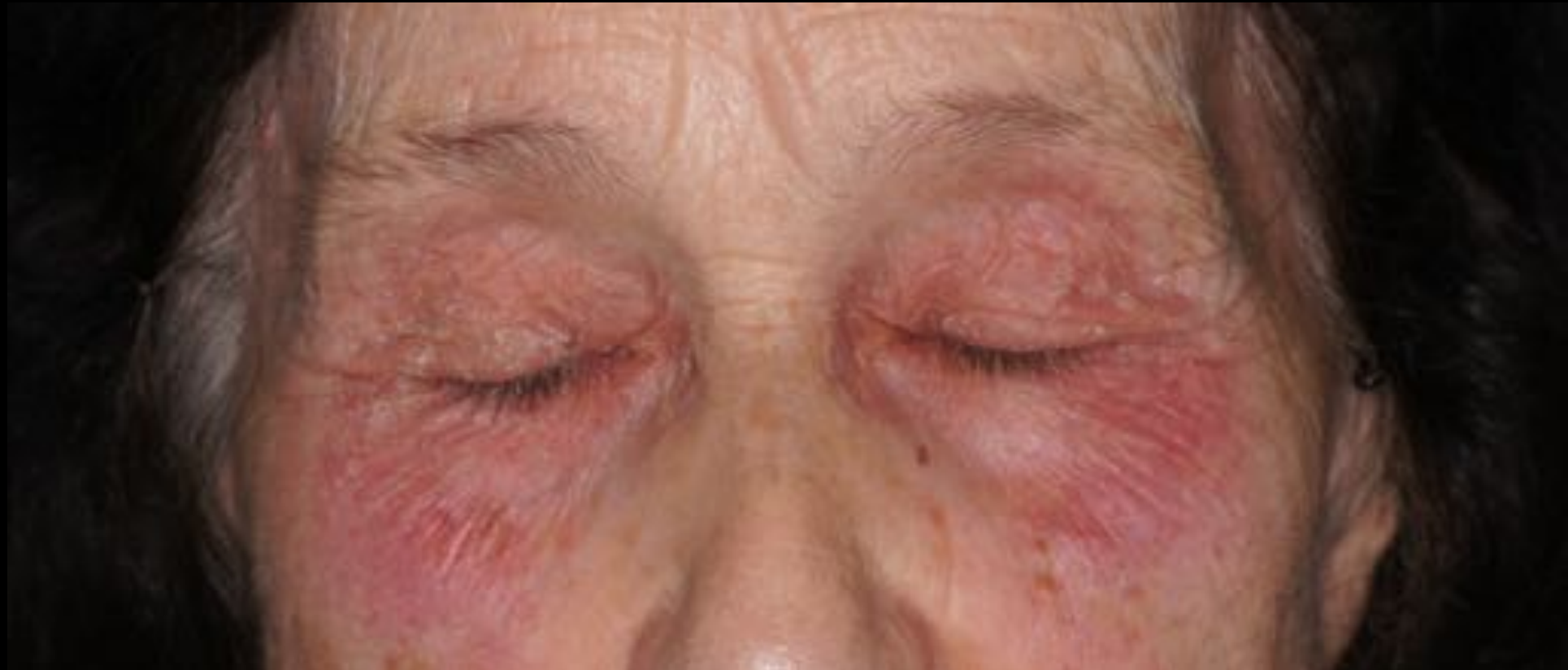
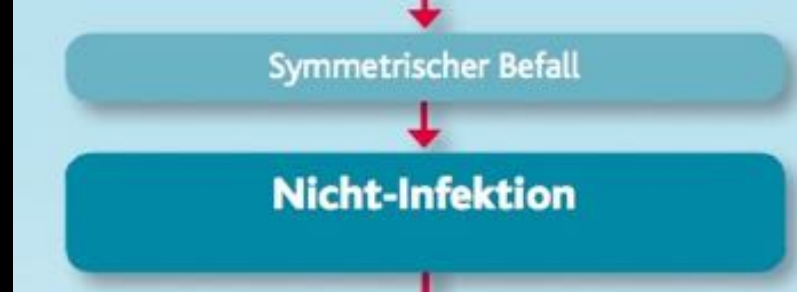



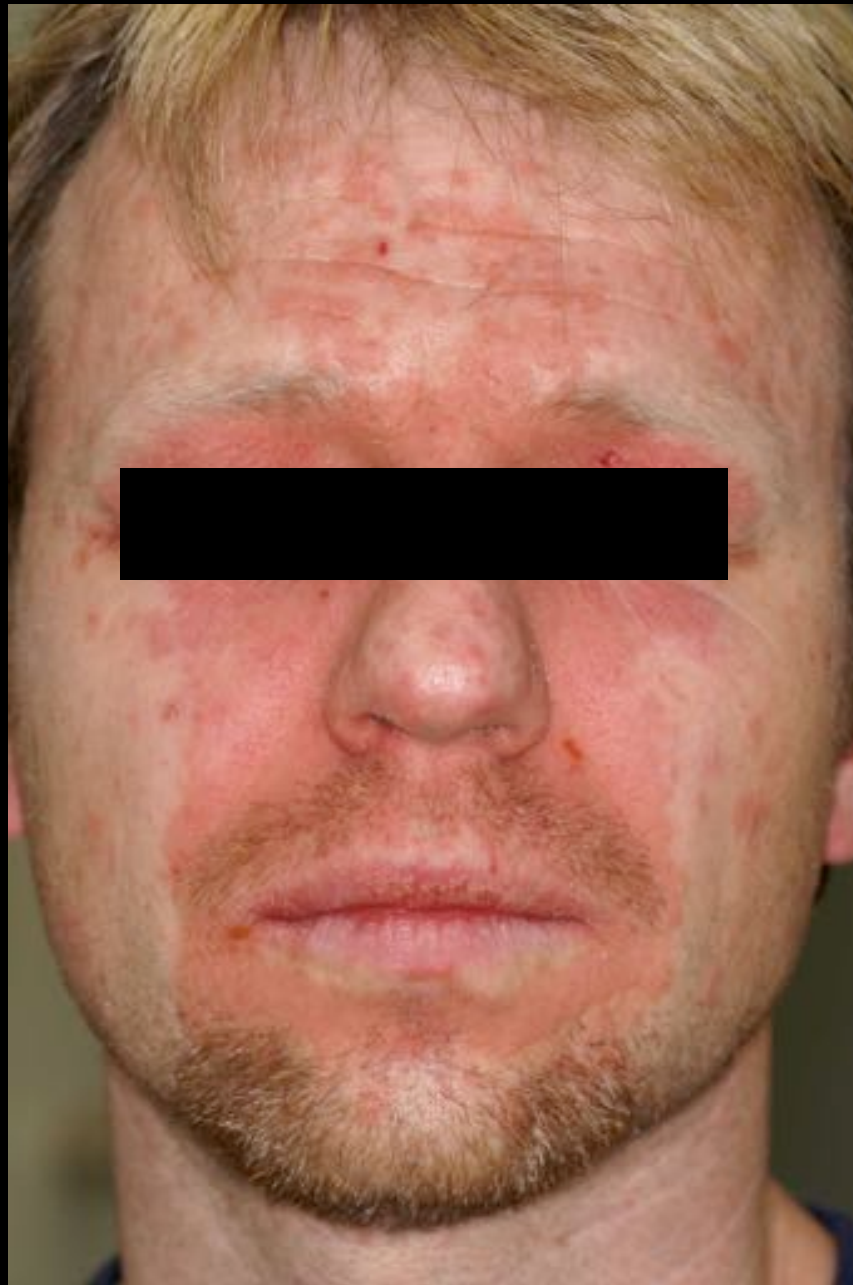Rosacea



Ekzem

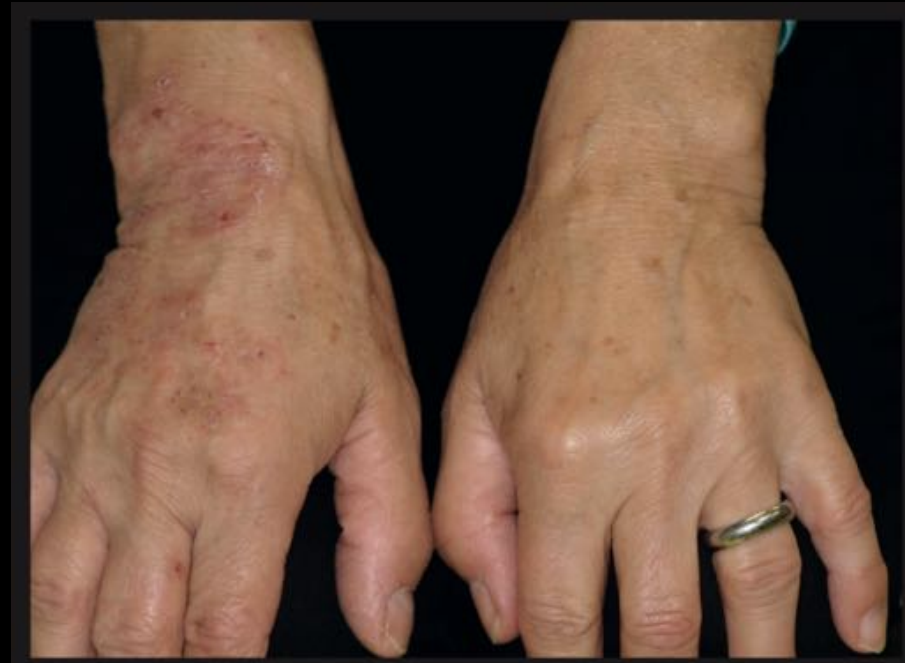
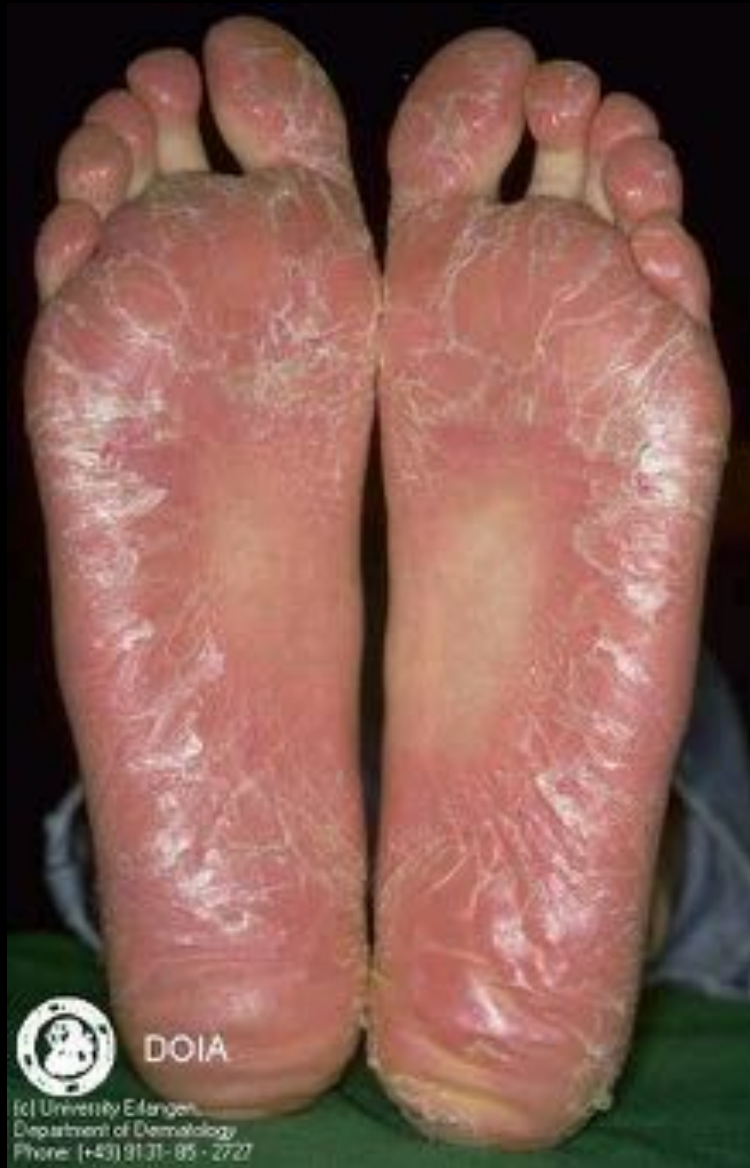
Ekzem



**Bis zum Beweis des
Gegenteils ist jede
symmetrische
Hautveränderung ein
Ekzem /Angioödem !**

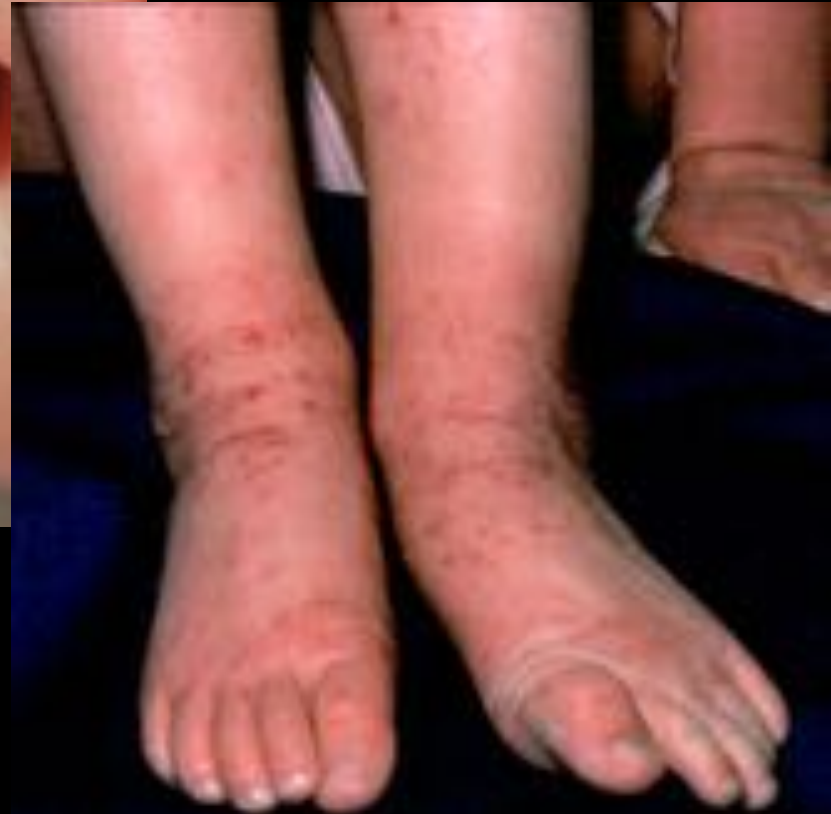
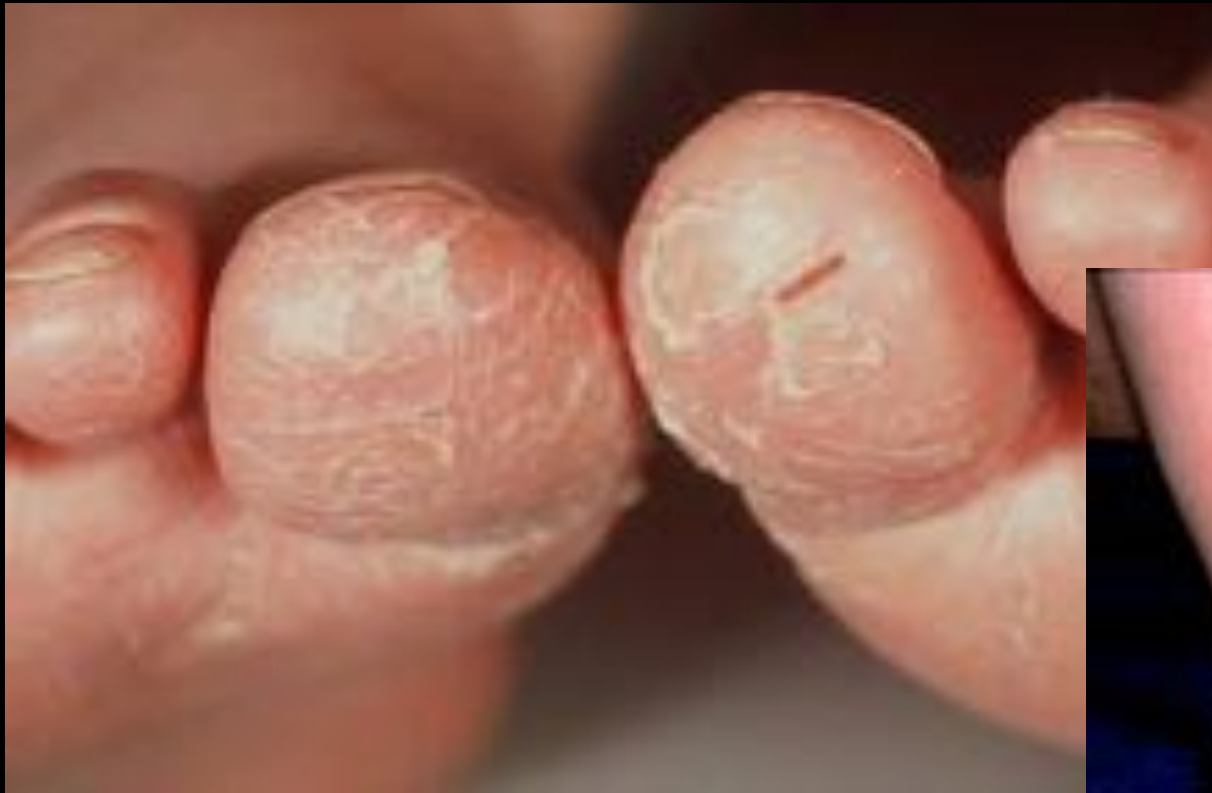



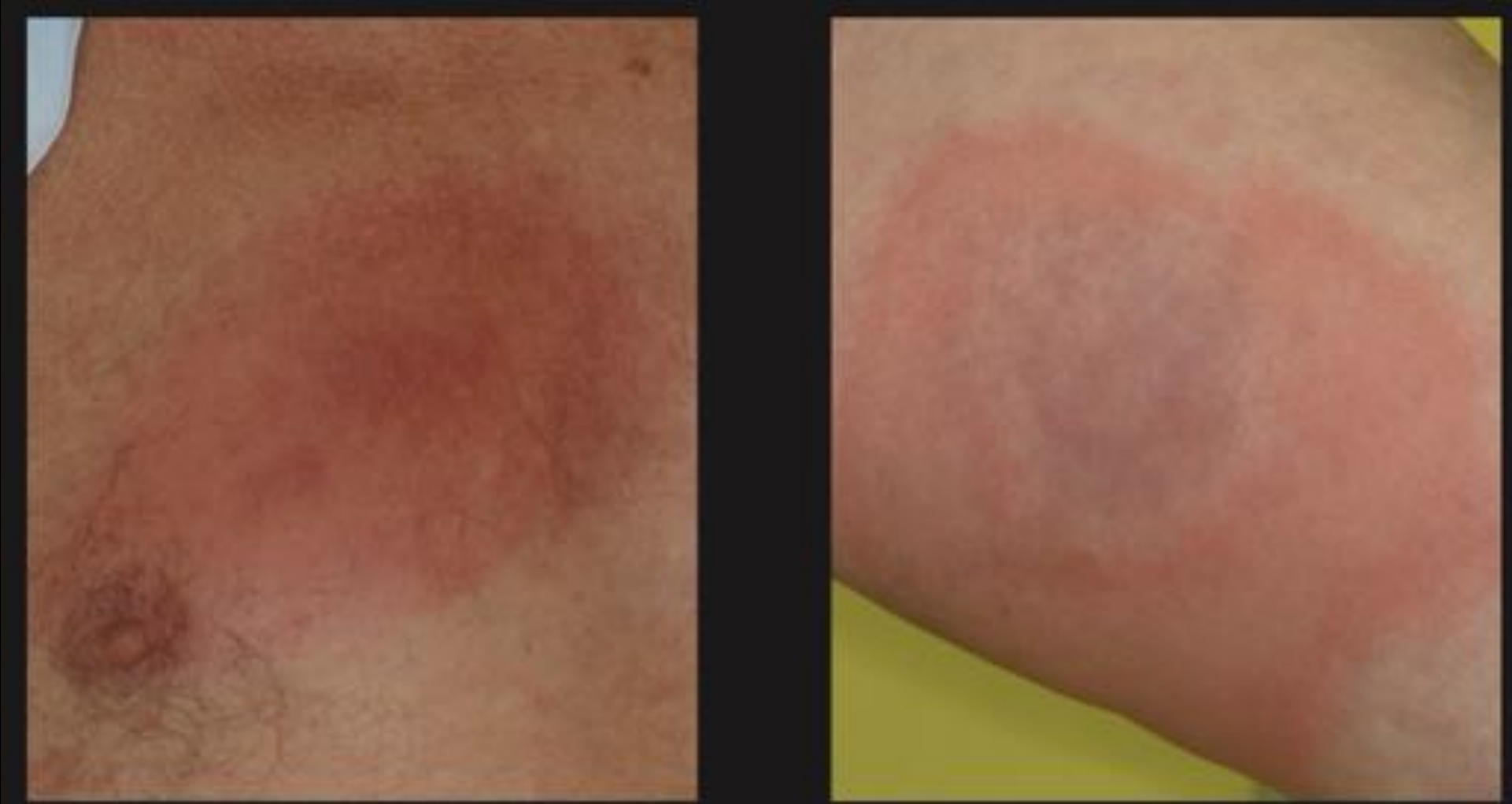Symmetrischer Befall

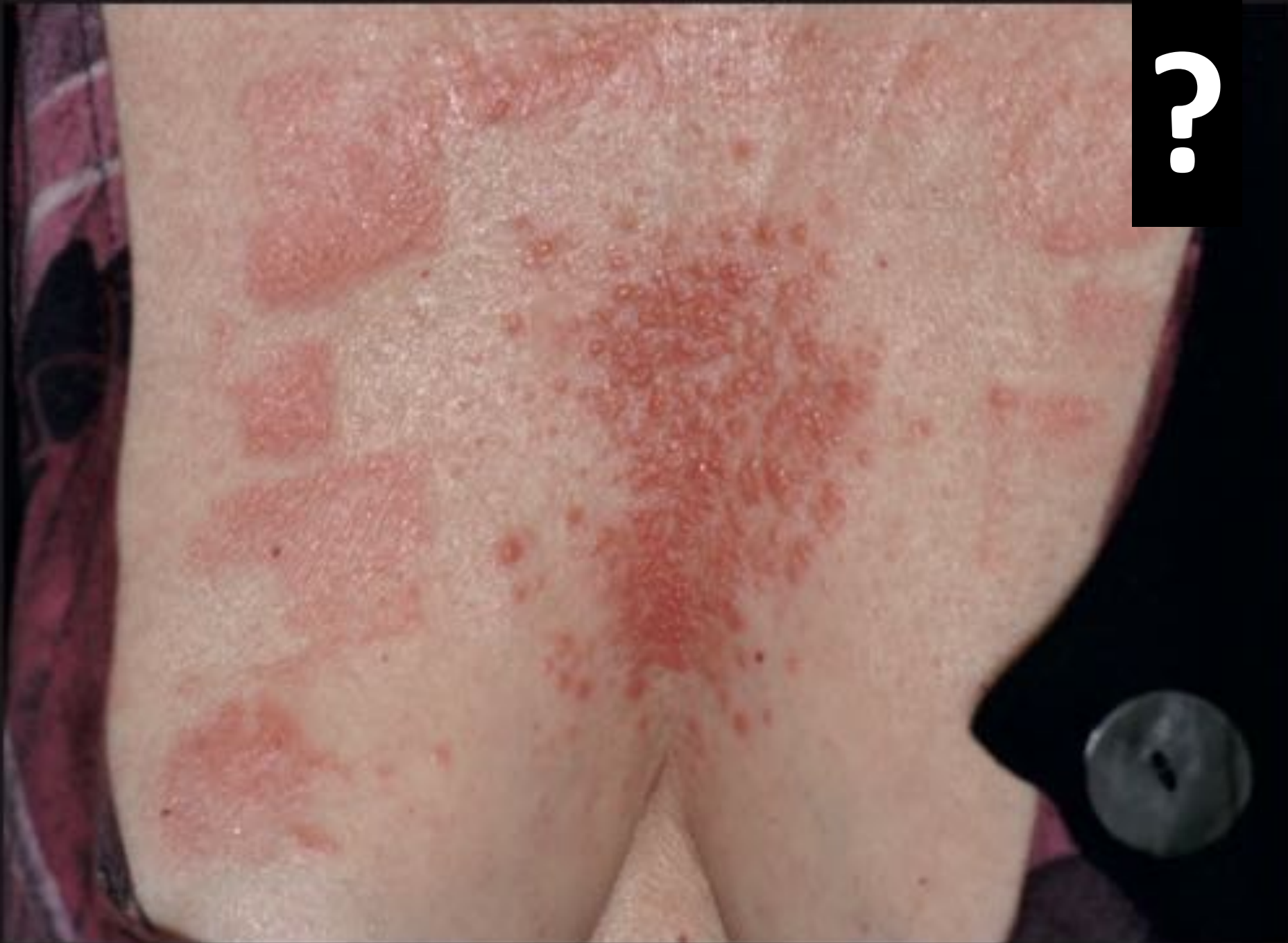

Nicht-Infektion



?

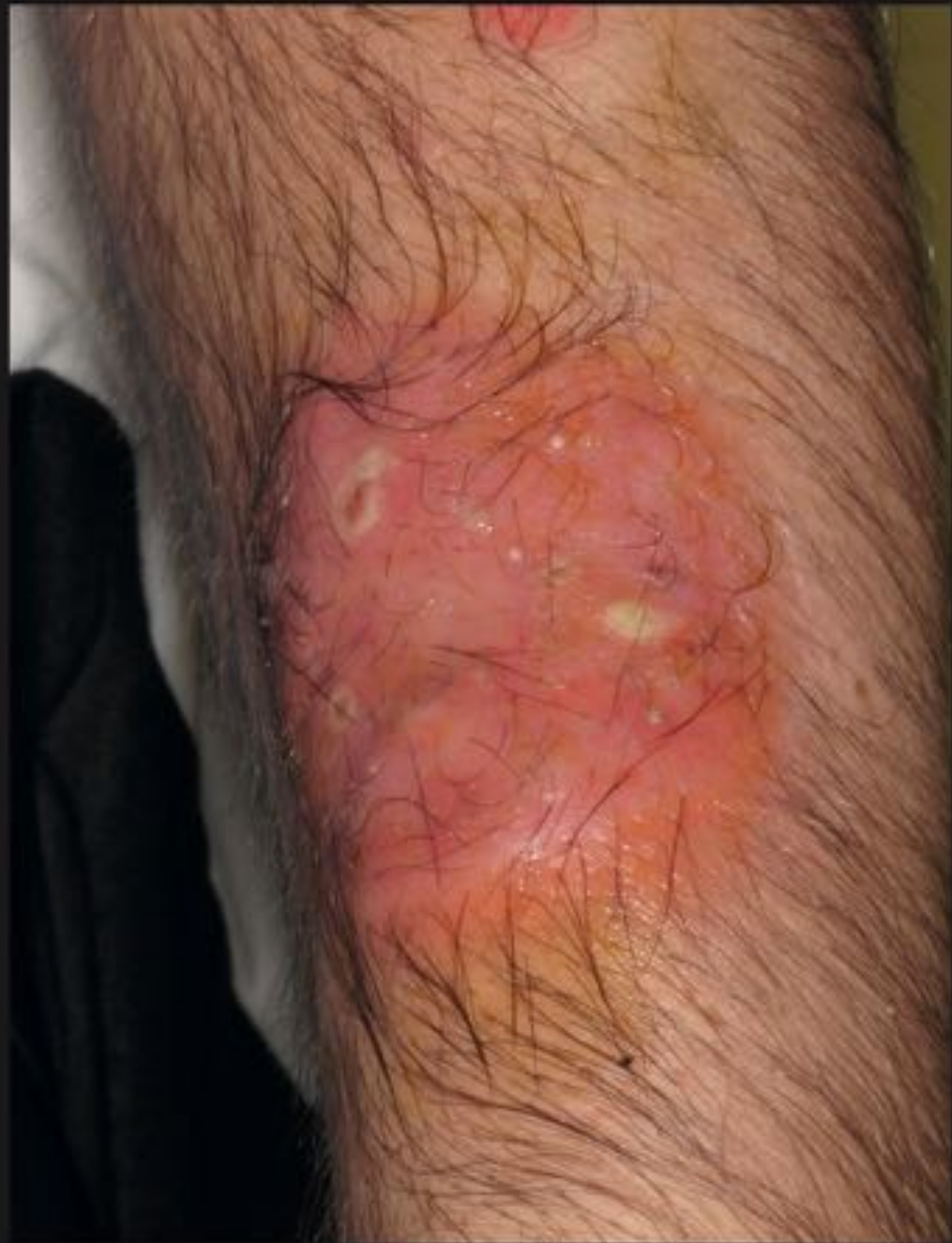




?



Die Auflösung



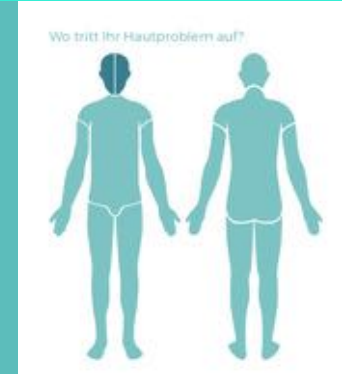
Hautpilz (Tinea corporis)



Heuristik Nr. 2

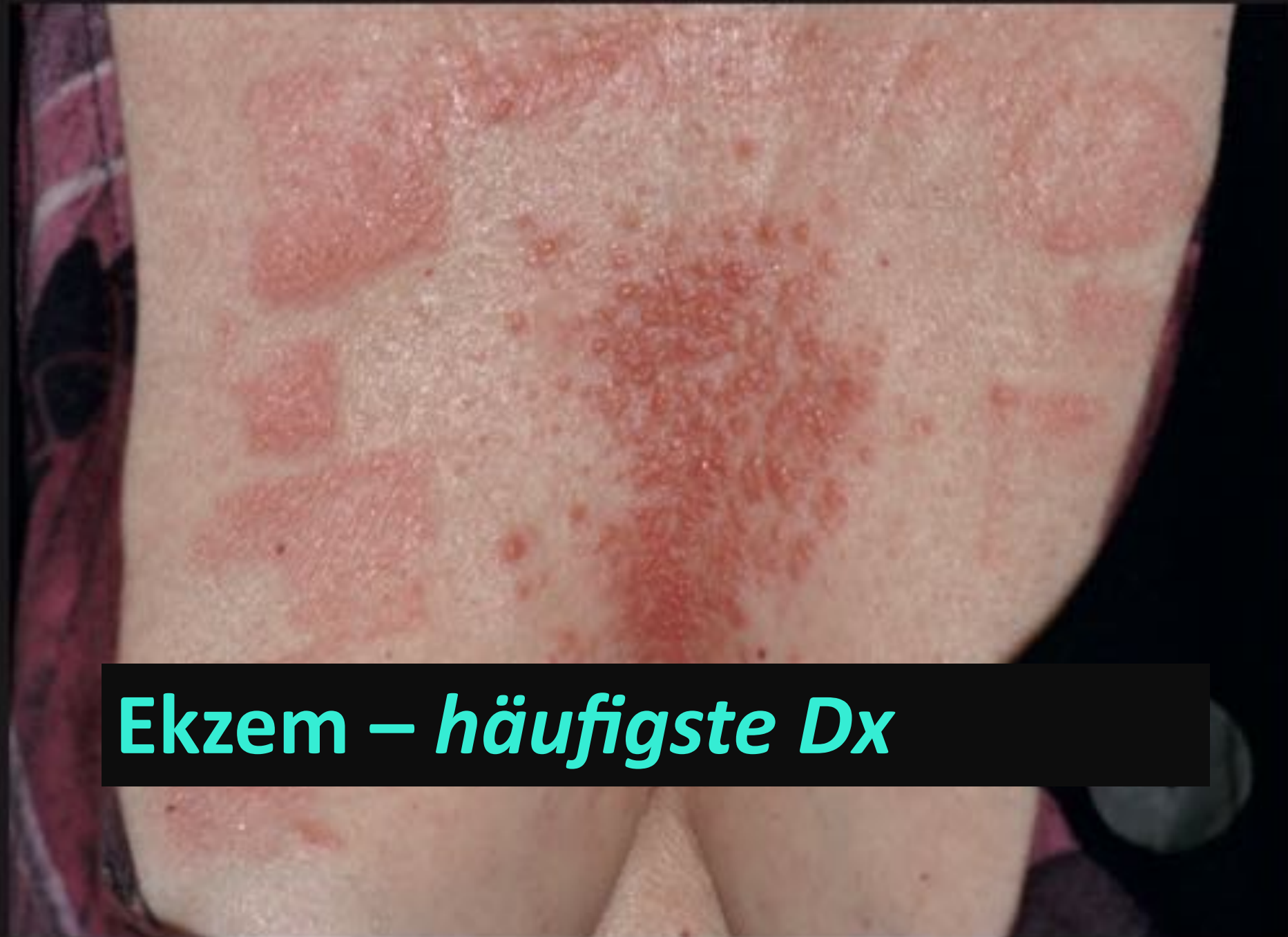Recognizing bilateral red spots as non-infectious

Foundational principles in dermatology






Was häufig ist, ist häufig
=
Ekzem



Ekzem – häufigste Dx



Heuristik Nr. 3



Recognizing eczema – the usual suspect

Foundational principles in dermatology

+

Red Flags

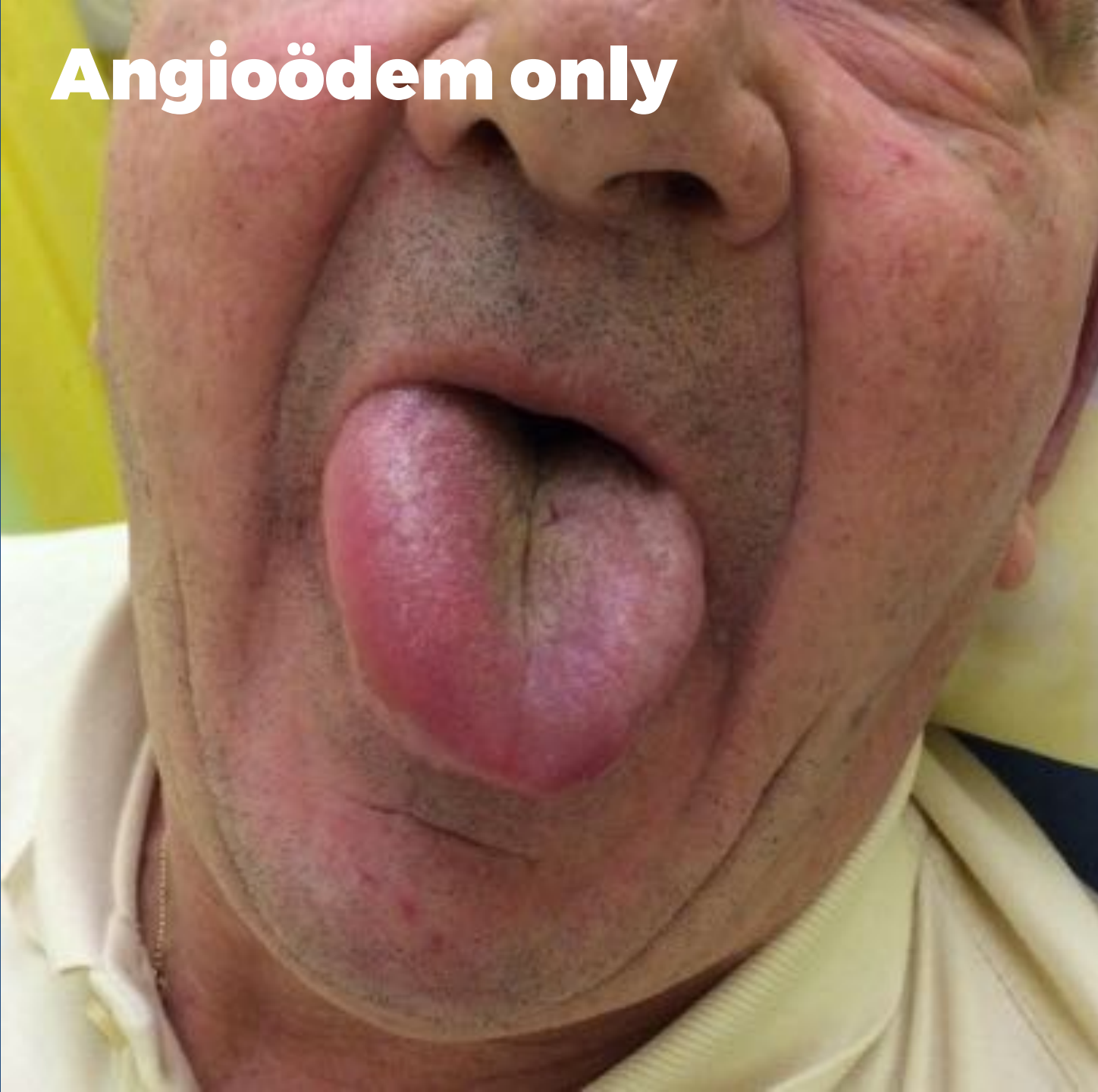Asymmetrische Hautveränderung

Angioödem

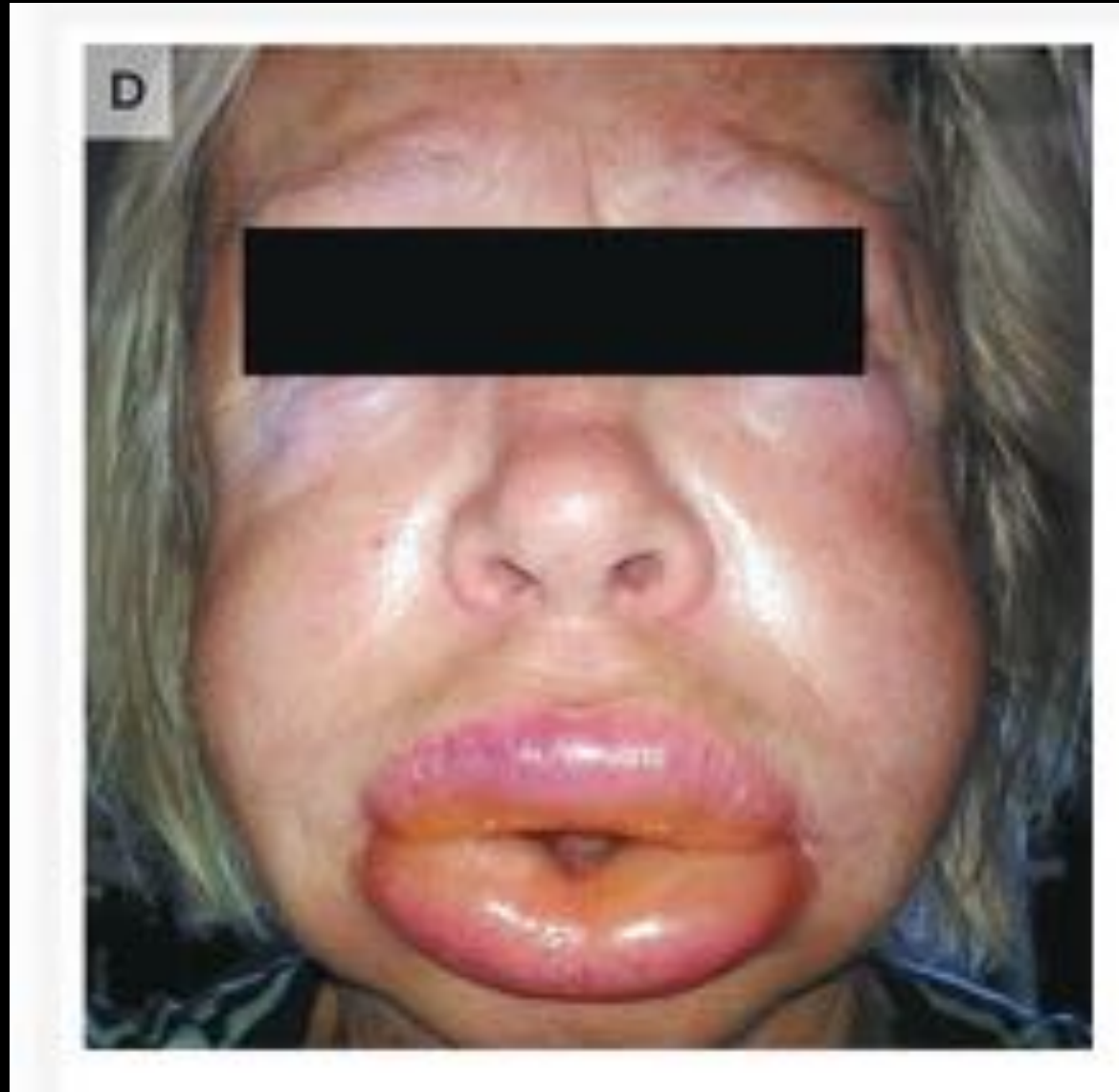
Blasenbildung



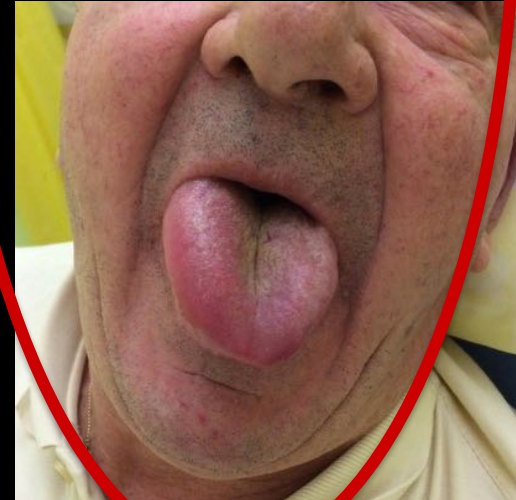
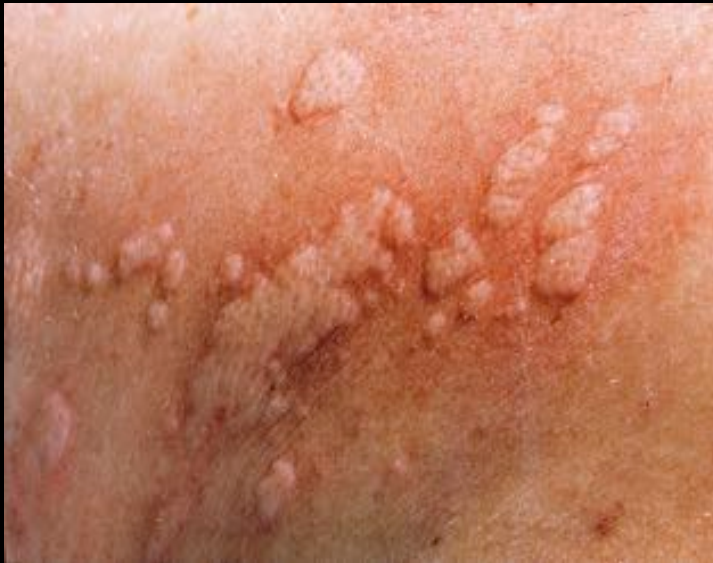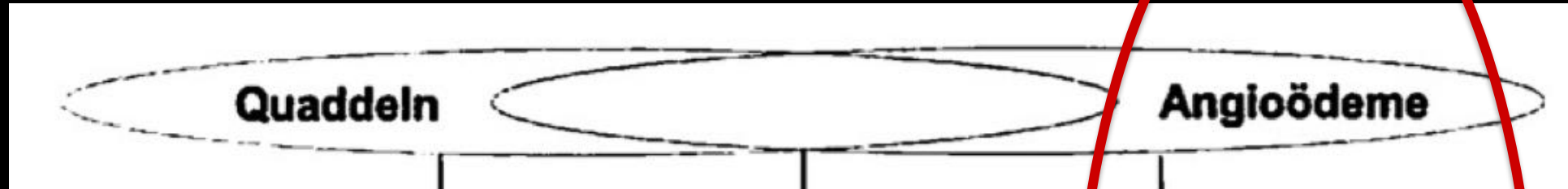Angioödem only

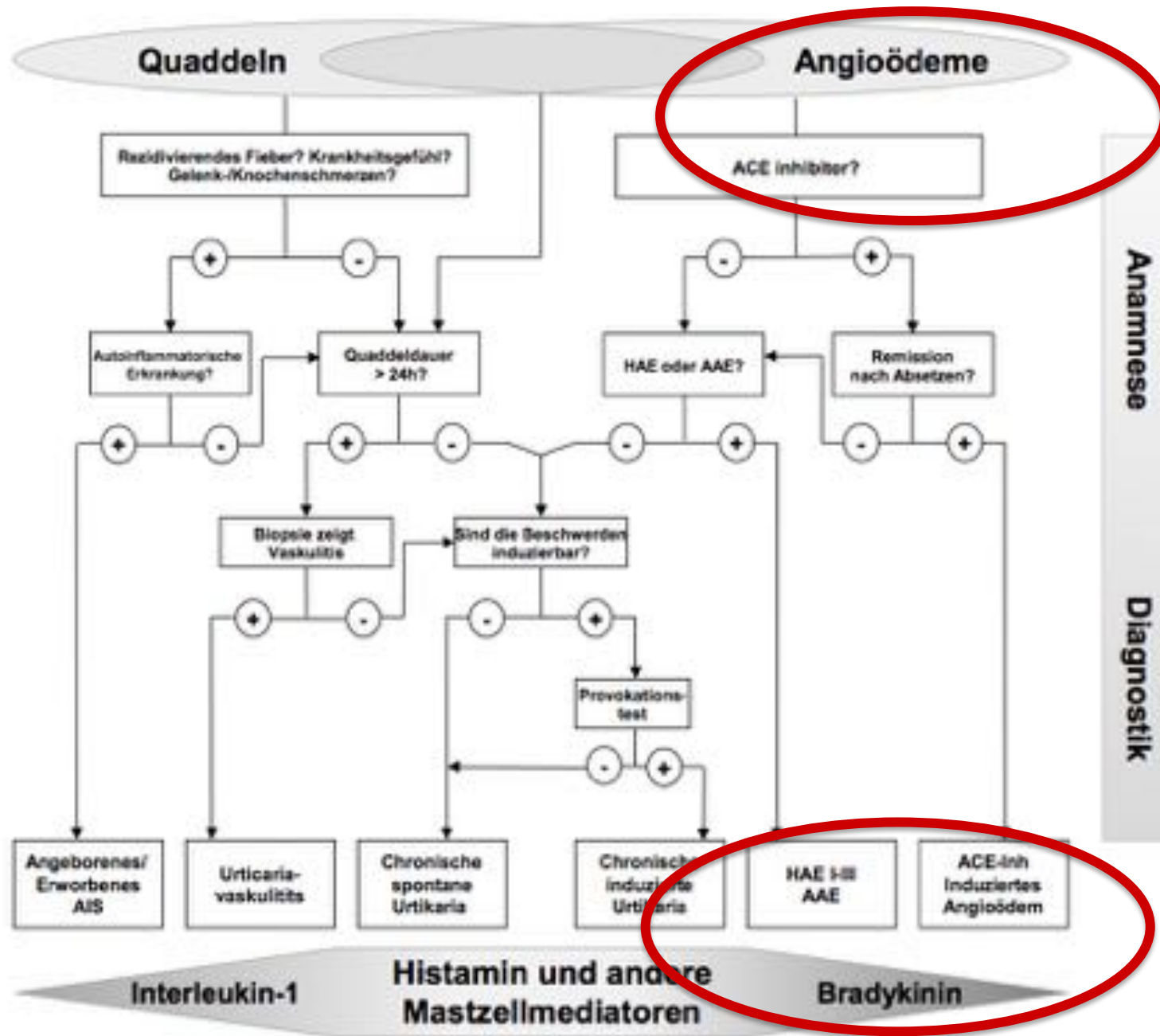


Angioödem only



Urticaria (mit oder ohne) Angioedema





Angioödeme -Junkie

„Summationsanaphylaxie“

Simons et al., J Allergy Clin Immunol 2011;127:587-93

***Diabetiker nimmt ASS,
Betablocker, ACE-
Hemmer, Gliptine und
NSAR...Sacubitril***



+

Red Flags

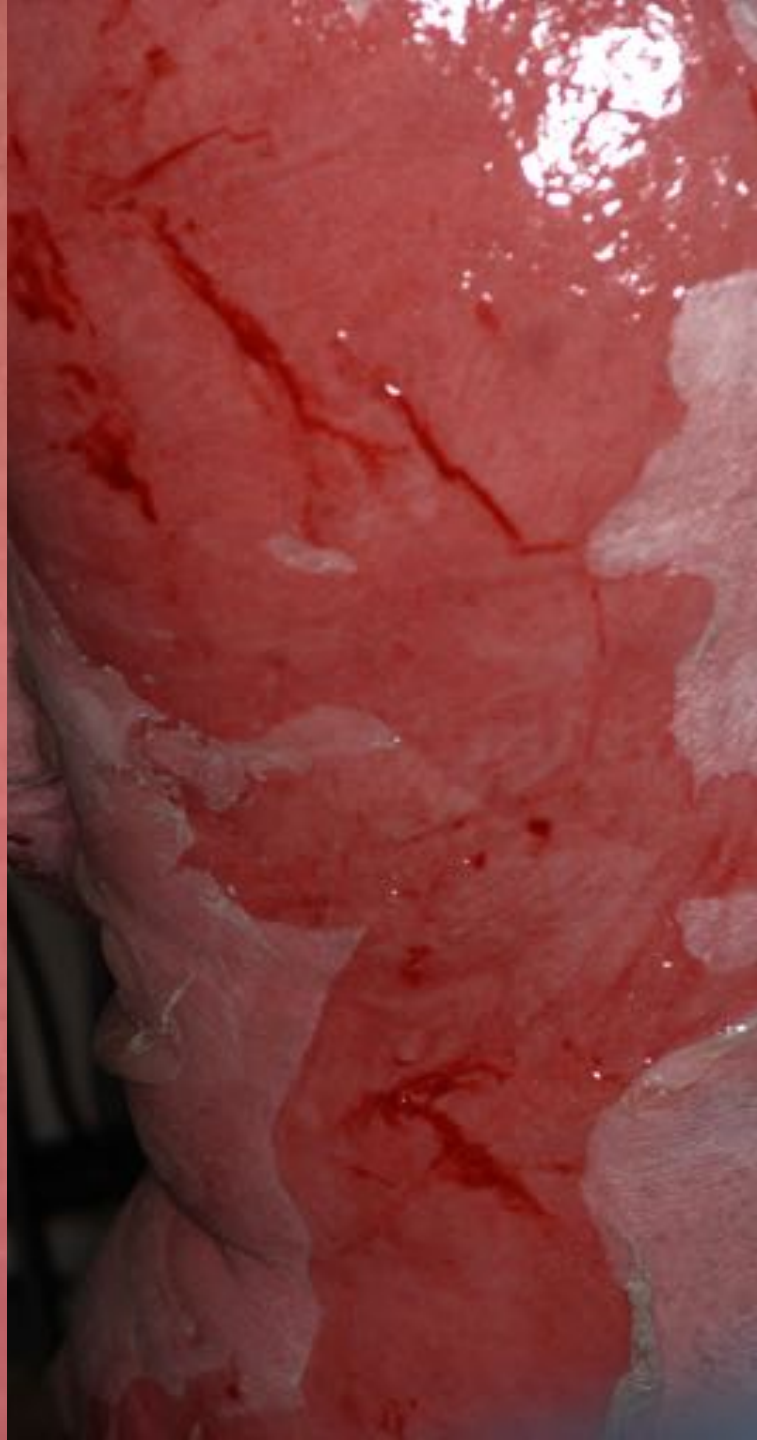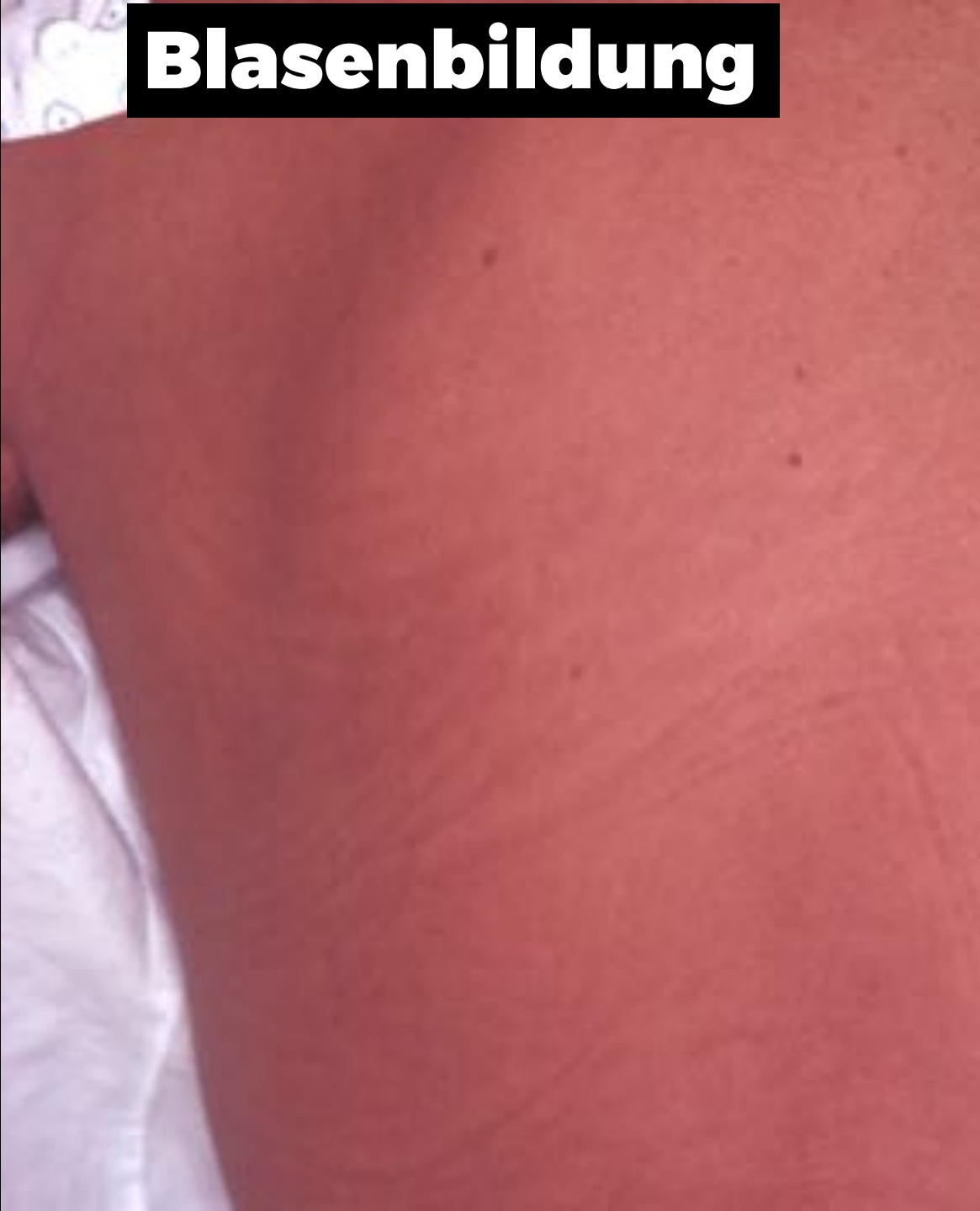
Asymmetrische Hautveränderung

Angioödem

Blasenbildung



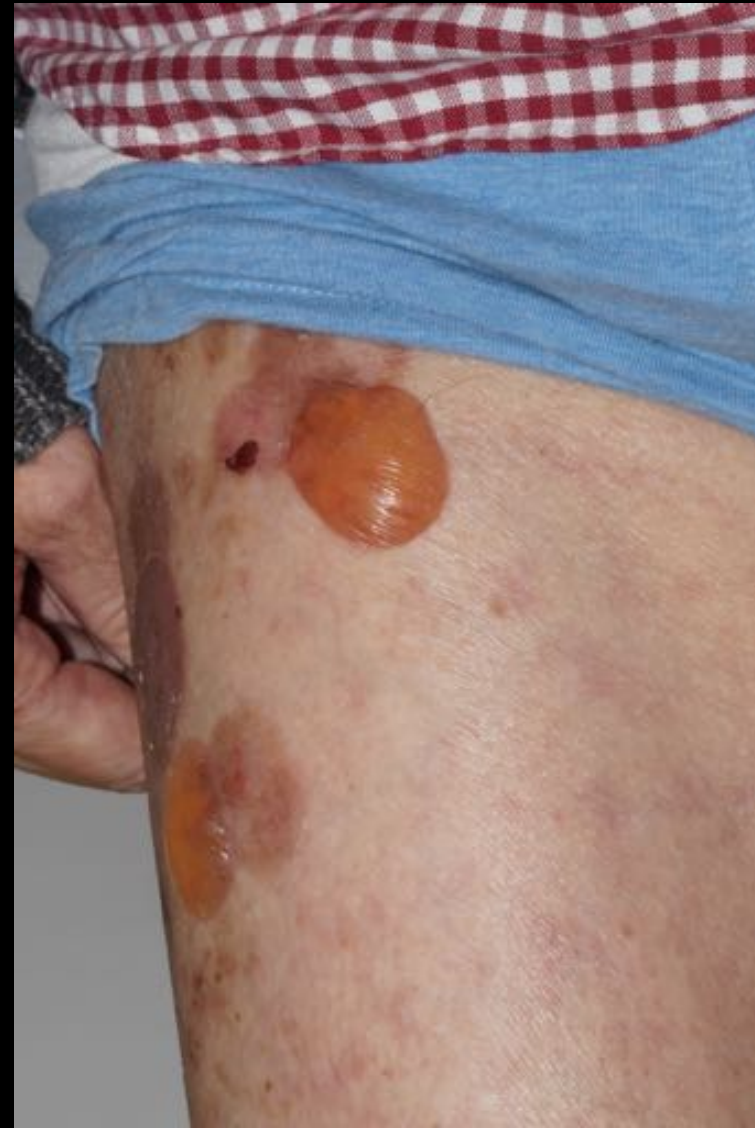Blasenbildung



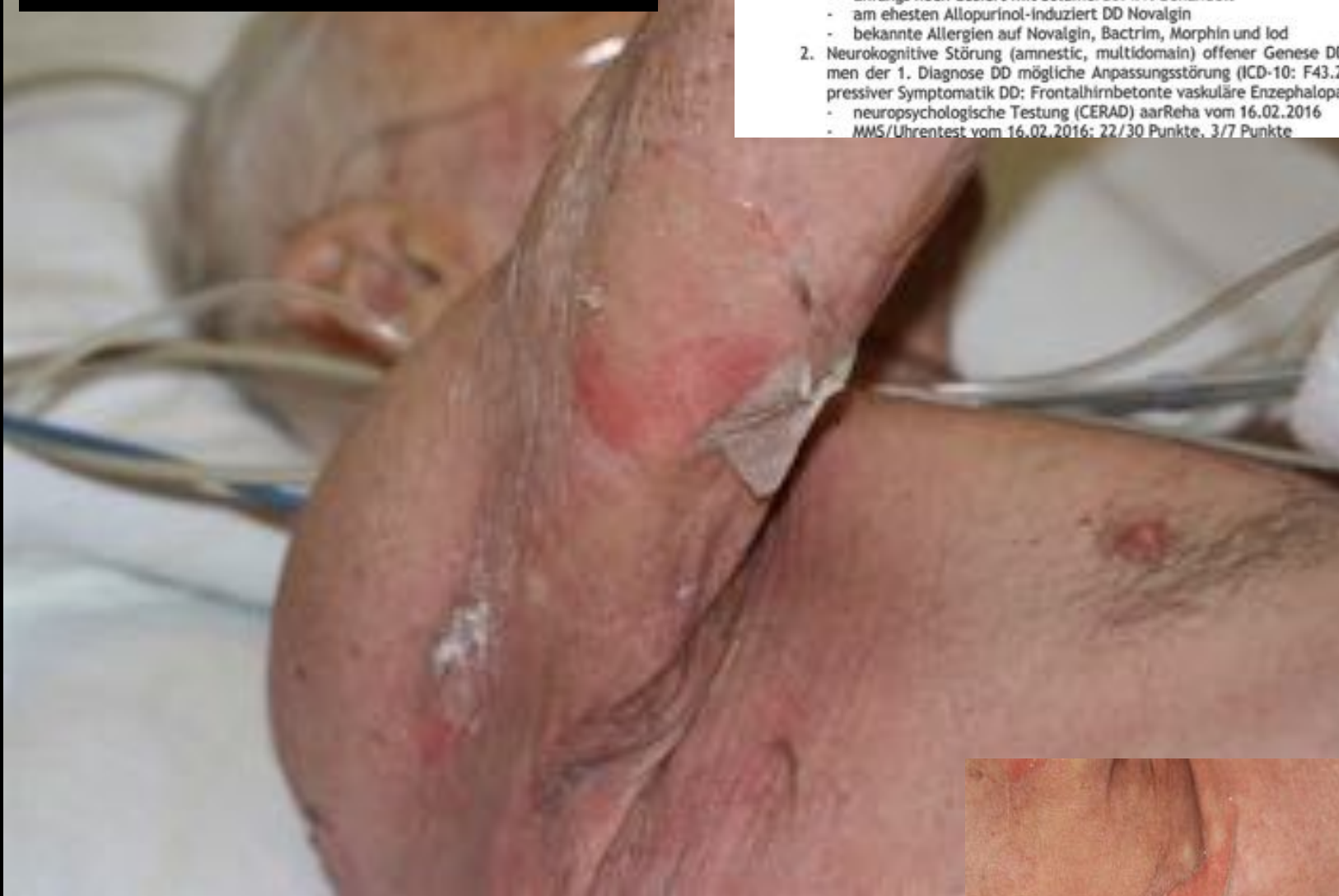Blasenbildung (Ablösung der Haut):

Jegliche Art von Blasenbildung (spontan oder induziert) ist ein Warnzeichen einer – bevorstehenden – schweren, lebensgefährlichen Reaktion!

→ SEITE 6



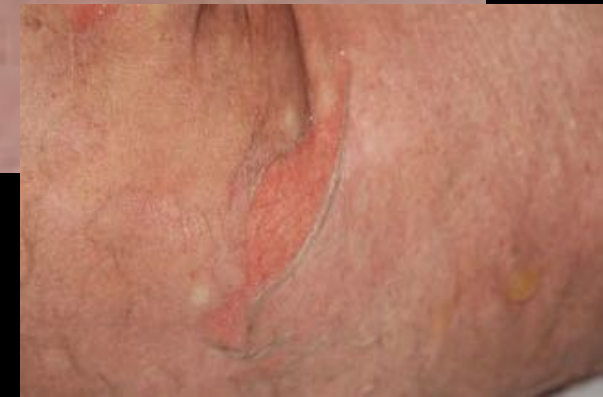
Blasenbildung



wir berichten ihnen über oben genannten Patienten, welcher vom 08.02.2016 - 05.03.2016 in unserer Klinik zur Rehabilitation hospitalisiert war.

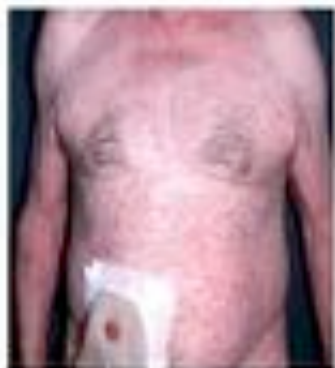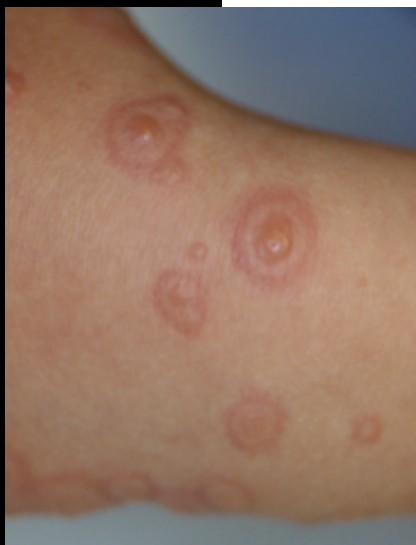Diagnosen

1. Residuen eines Stevens-Johnson-Syndrom (ED 22.01.2016)
 - anfangs hoch dosiert mit Solumerdol i.v. behandelt
 - am ehesten Allopurinol-induziert DD Novalgin
 - bekannte Allergien auf Novalgin, Bactrim, Morphin und Iod
2. Neurokognitive Störung (amnesic, multidomain) offener Genese DD im Rahmen der 1. Diagnose DD mögliche Anpassungsstörung (ICD-10: F43.2) mit depressiver Symptomatik DD: Frontalhirnbetonte vaskuläre Enzephalopathie
 - neuropsychologische Testung (CERAD) aarReha vom 16.02.2016
 - MMS/Uhrentest vom 16.02.2016: 22/30 Punkte, 3/7 Punkte

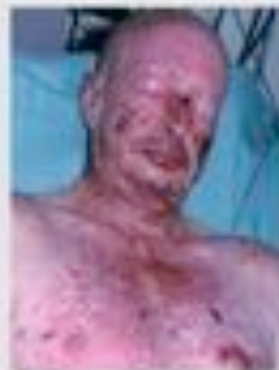

EEM – SJS – TEN

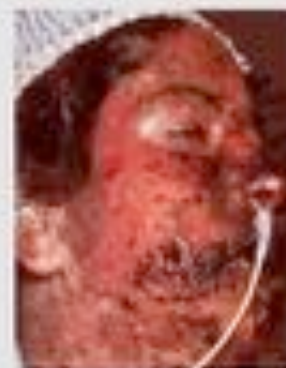Stevens-Johnson Syn. & TEN: ein Spektrum !



Makulo-papulöses
Exanthem



Stevens-Johnson
Syndrom



Toxische Epid.
Nekrolyse (TEN)

Mortalität :

0 %

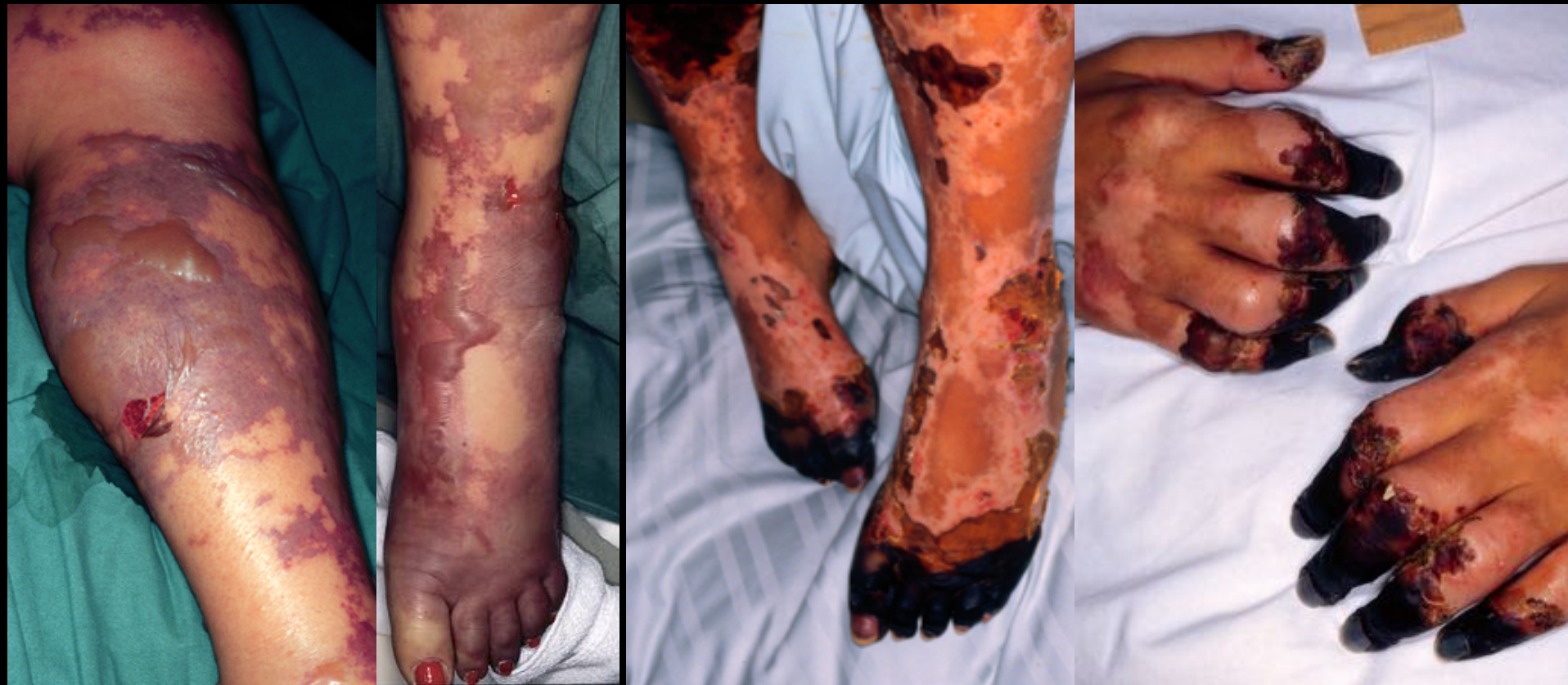1-5 %

25-35 %

Keine
Epidermisablösung

Epidermisablösung

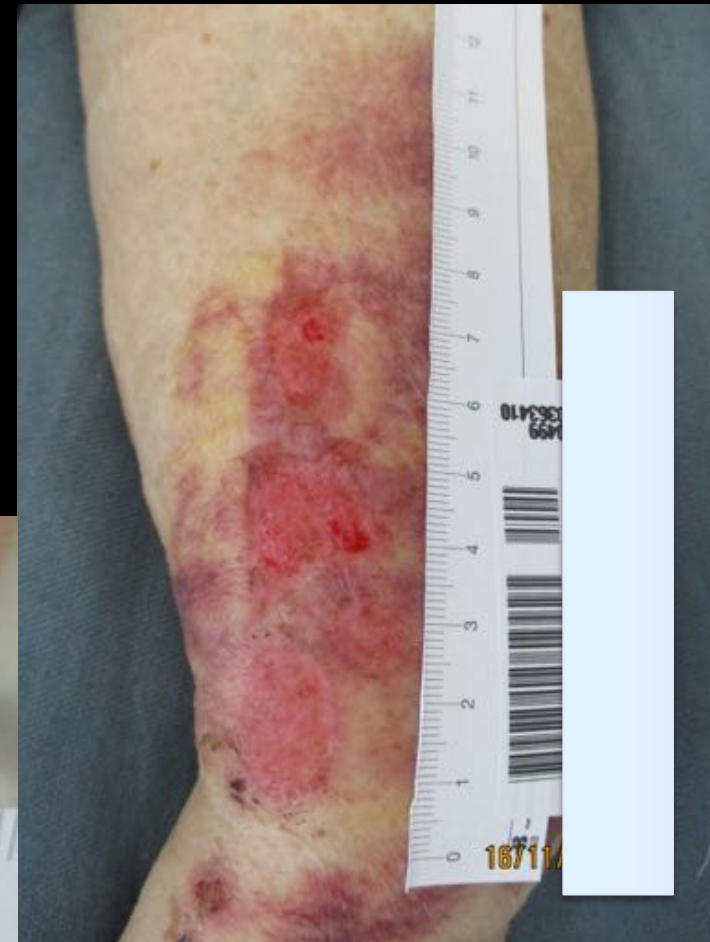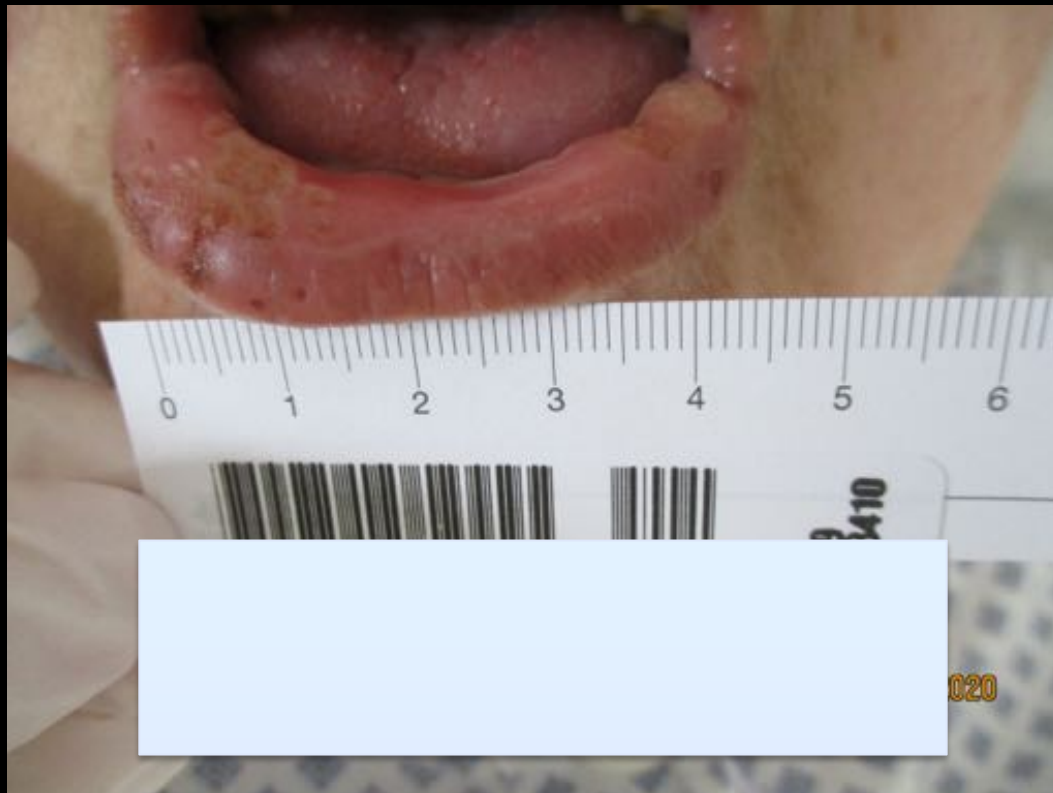Blasenbildung



Blasenbildung (Ablösung der Haut):

Jegliche Art von Blasenbildung (spontan oder induziert) ist ein Warnzeichen einer – bevorstehenden – schweren, lebensgefährlichen Reaktion!

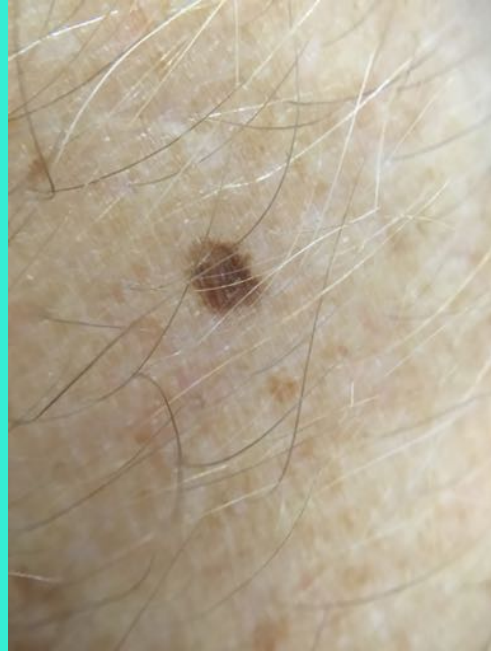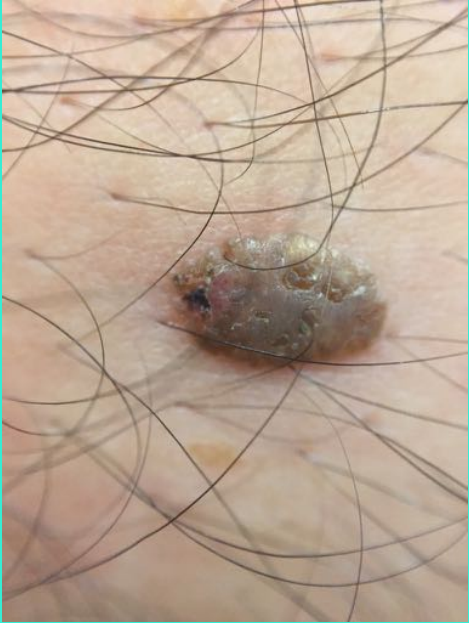→ SEITE 6



Hauterkrankungen

Online-Diagnose

Chancen und Grenzen



pharmaSuisse



Schweizerischer Apothekerverband

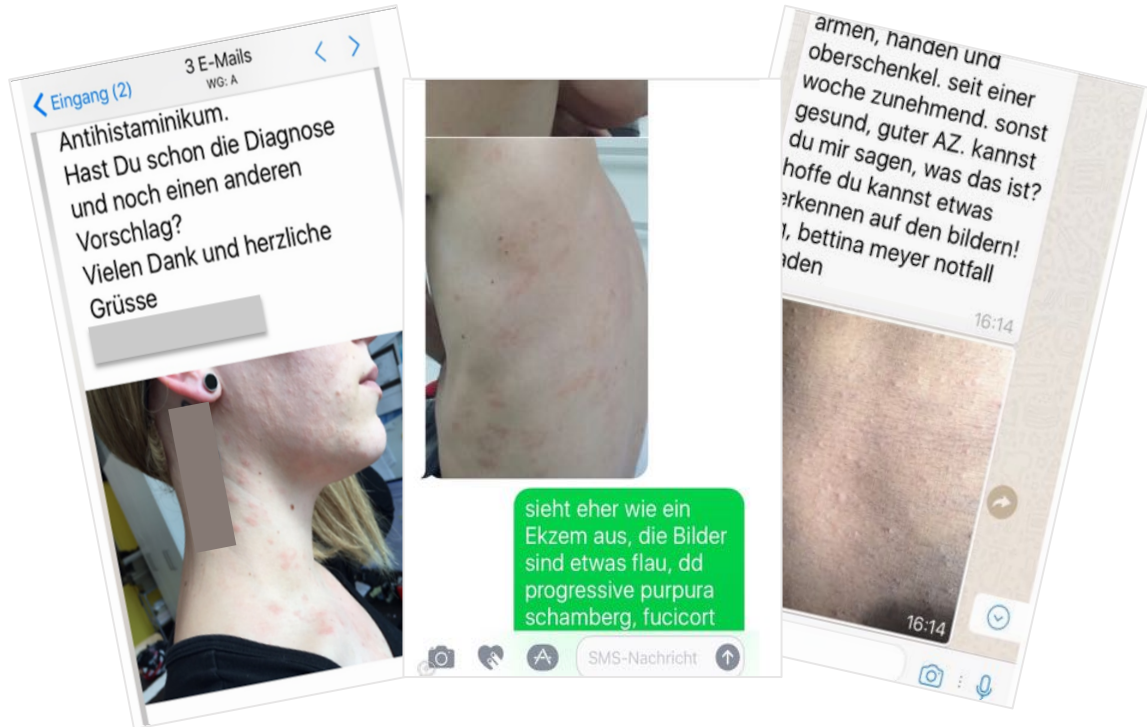**Med
Space**

medspace.fun

E. Paul Scheidegger, Brugg



Problemstellungen, bevor es OnlineDoctor gab



Problem Patient



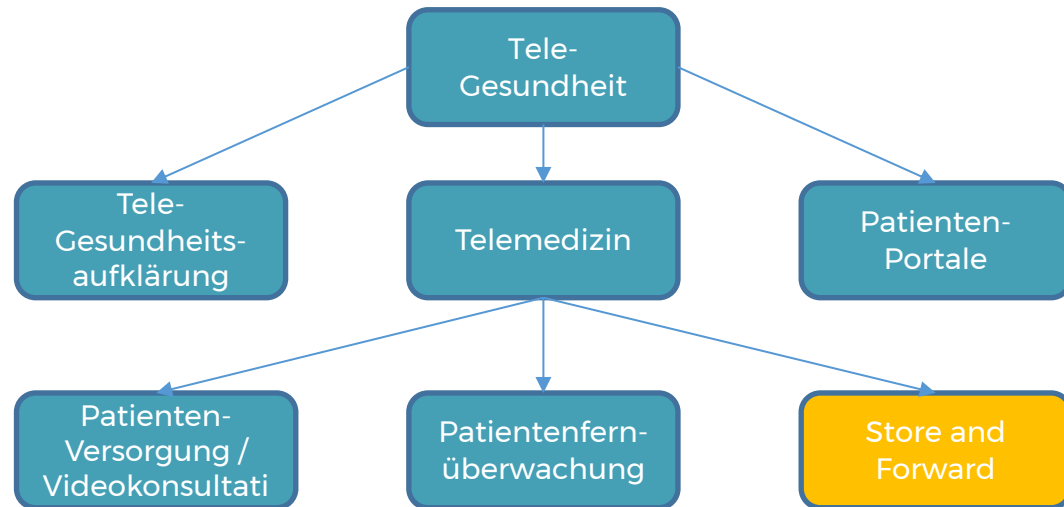
Problem Health Professionals



Problem Dermatologe



Asynchrone Telemedizin bietet aus Perspektive der Dermatologen die grössten Vorteile



Asynchrone Erfassung und Übertragung von Bildern, Videos oder Ton, zum Beispiel EKGs, Fotos von Hautproblemen oder radiologische Aufnahmen.

Welche Form der Telemedizin halten Sie in der Dermatologie für sinnvoller?

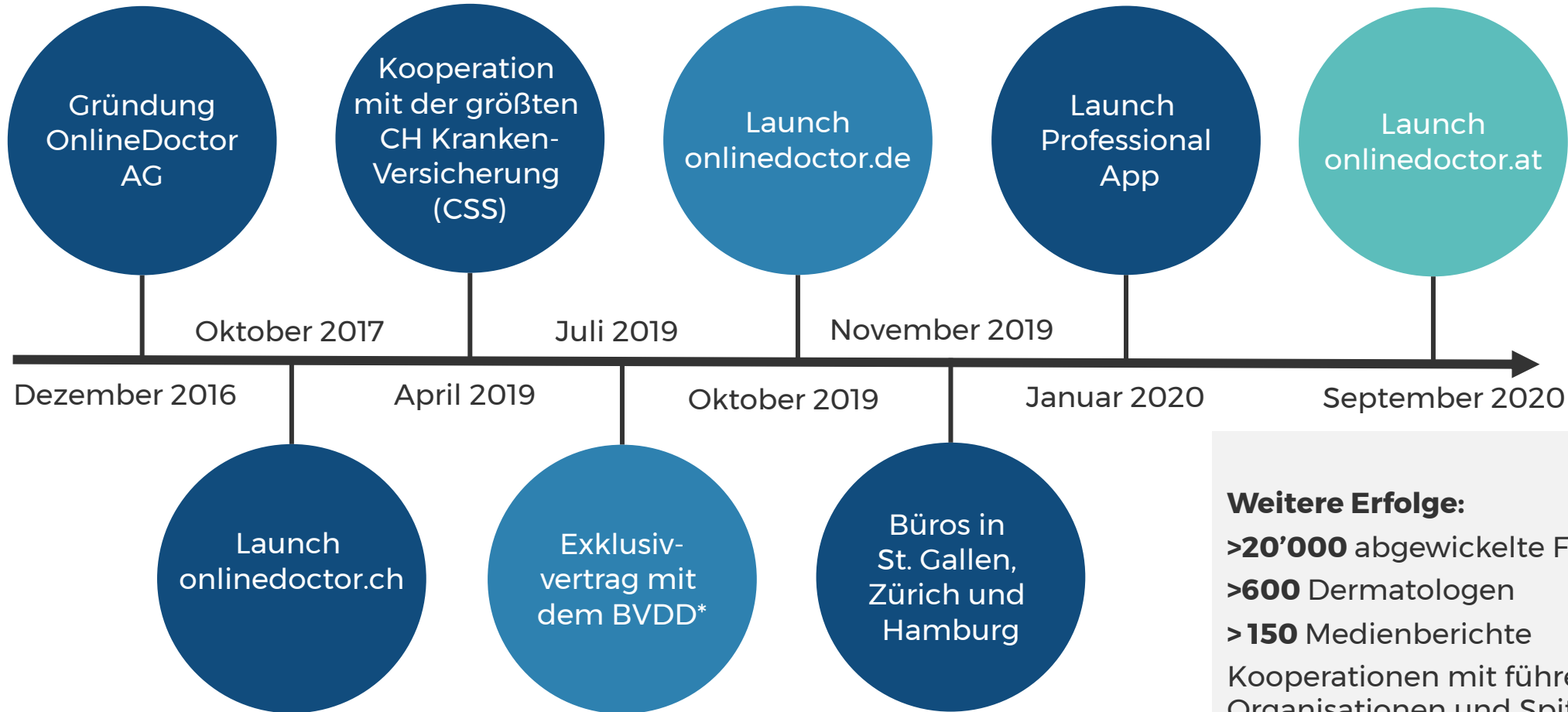
Store-and-Forward (Fragebogen, Bilder)



Live-Interaction (Video-, Telefonkonsultation)



Bisherige Meilensteine in der Reise von OnlineDoctor



Weitere Erfolge:

>20'000 abgewickelte Fälle

>600 Dermatologen

>150 Medienberichte

Kooperationen mit führenden Organisationen und Spitälern



the next milestone 2020

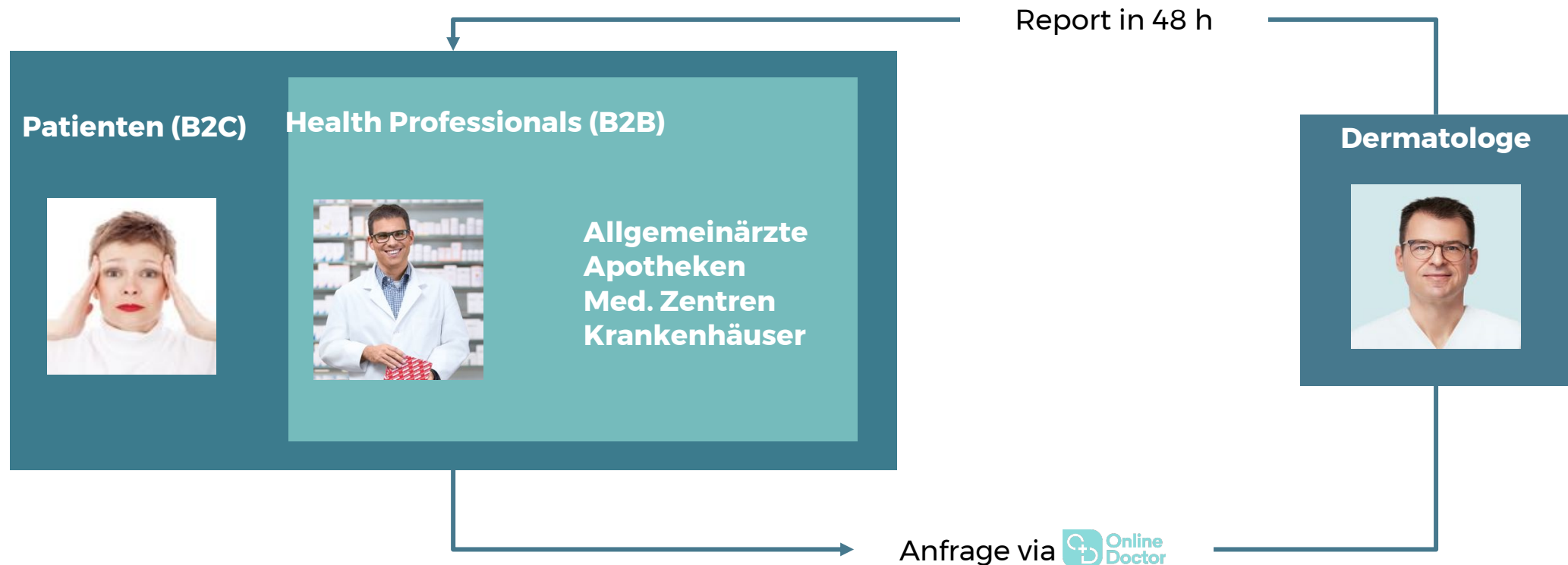


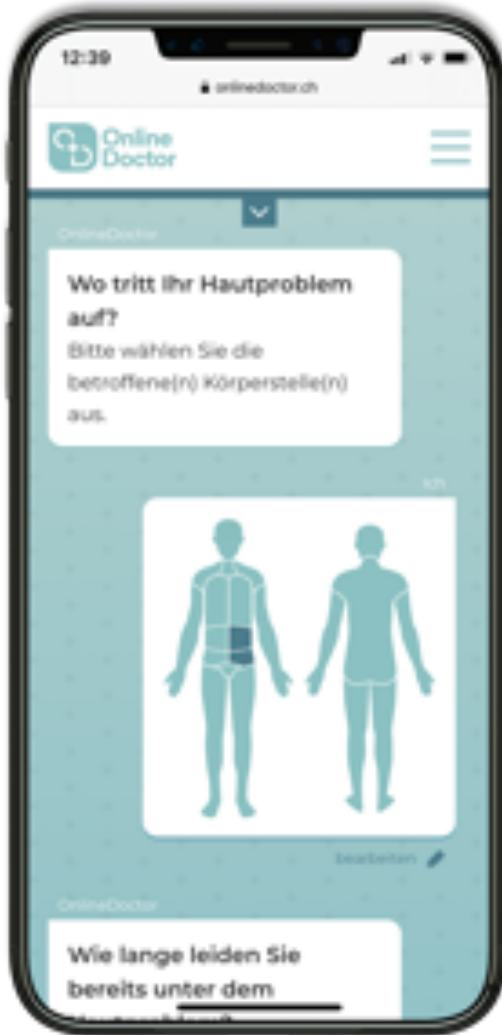OnlineDoctor.ch welcomes 10.7 Mio patients in Germany

Heute ist ein besonderer Tag für OnlineDoctor. Wir freuen uns, unsere Zusammenarbeit mit der größten deutschen gesetzlichen Krankenversicherung bekannt zu Die Techniker geben. Ab heute können alle TK-Versicherten (10,7 Mio.) eine Online-Beratung über www.onlinedoctor.de/tk



Lösung: State of the Art „Store and Forward“ mit OnlineDoctor +



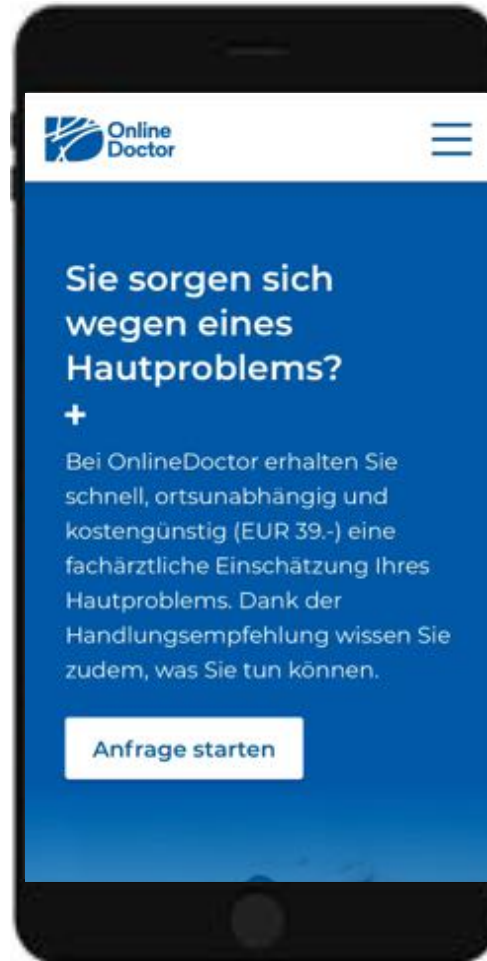


Was ist OnlineDoctor?

OnlineDoctor ist die führende Teledermatologie-Plattform der DACH-Region, über die Patienten ein **Hautproblem** von einem **Facharzt für Haut- und Geschlechtskrankheiten** innerhalb von 48 Stunden anhand eingesendeter Bilder und weniger weiterer Informationen professionell beurteilen lassen können.



Ein interaktiver Chat-Bot erfragt alle relevanten Informationen vom Patienten




Hinweis: Die Deutsche Version (hier gezeigt) von OnlineDoctor erscheint in einem anderen Design als die Schweizer.

So funktioniert OnlineDoctor aus Patientensicht



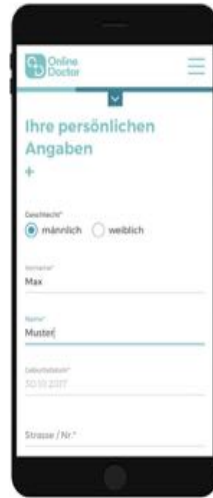
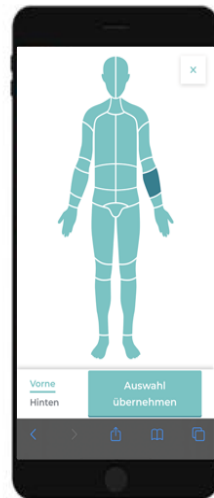
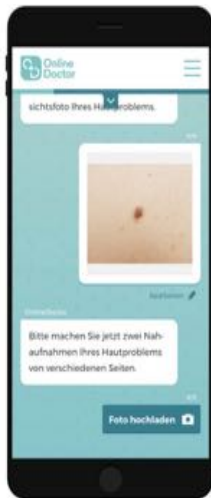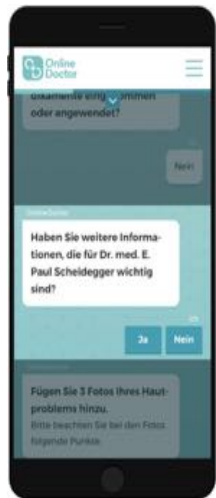1. Wunscharzt auswählen



2. Symptome beschreiben, Hautproblem fotografieren und Anfrage verschlüsselt abschicken



3. Bezahlen und innerhalb von 48 h Handlungsempfehlung vom Facharzt erhalten



Digitaler Hautcheck in 3 Schritten: Teledermatologie mit Fachärzten



1.



Wunscharzt auswählen

2.

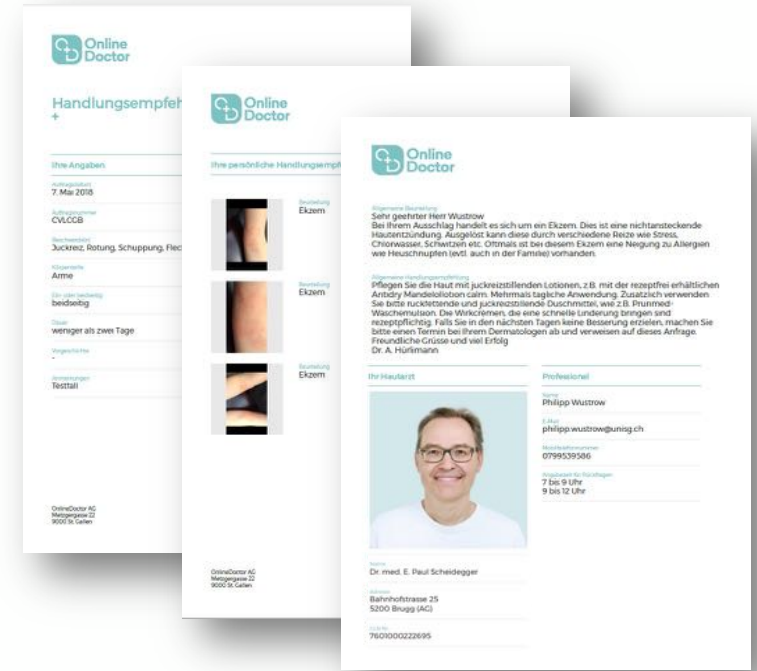
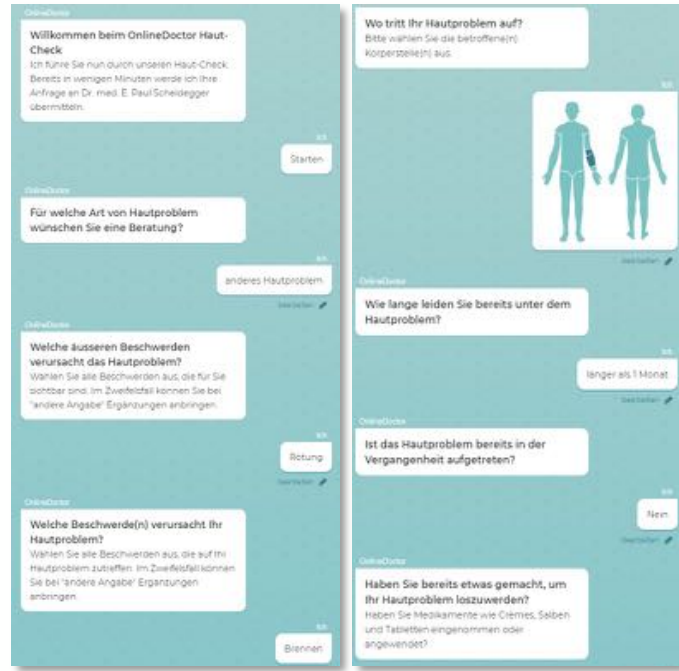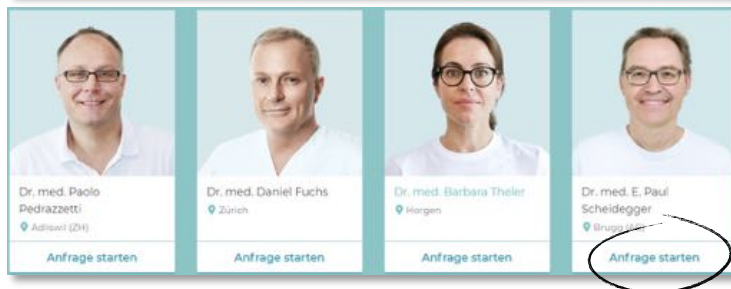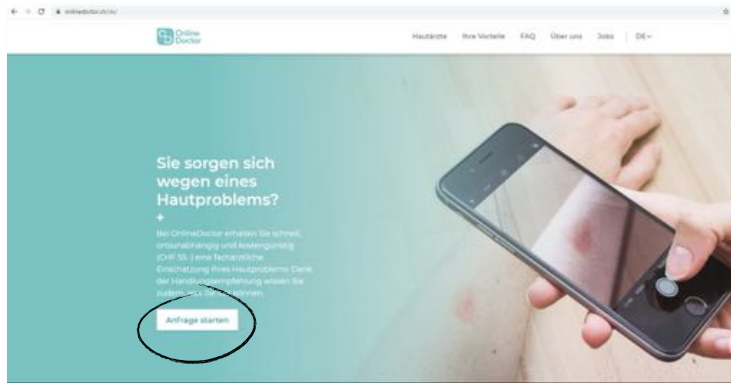


Symptome mit digitalem Chatbot beschreiben, Hautproblem fotografieren & Anfrage abschicken

3.



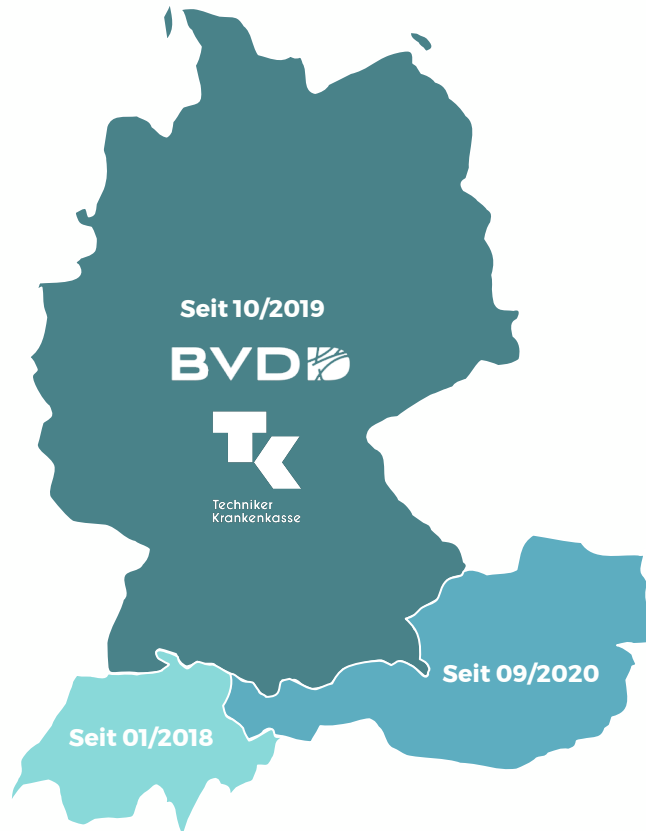Bezahlen und innerhalb von 48 h Handlungsempfehlung vom Facharzt erhalten



OnlineDoctor: Die führende Teledermatologie-Plattform der DACH-Region



Präsenz



Fakten

Dermatologen

> 600

Digitale Abschlussquote

> 85%

Abgewickelte Fälle

> 45.000

Weiterempfehlungsrate

> 90%

OnlineDoctor kooperiert erfolgreich mit den Ärzten der santé24. Jeden Tag beantworte ich viele Anfragen im Sinn eines Derma-Konsils



- Start am 01.01.2021
- > 1000 beantwortete Derma-Konsile
- Aktuell: ca. 10 Fälle am Tag
- Hohe Zufriedenheit auf Seiten der Ärzte und Patienten
- Beitrag zur verbesserten Integrierten Versorgung und sinkenden Kosten im Gesundheitswesen

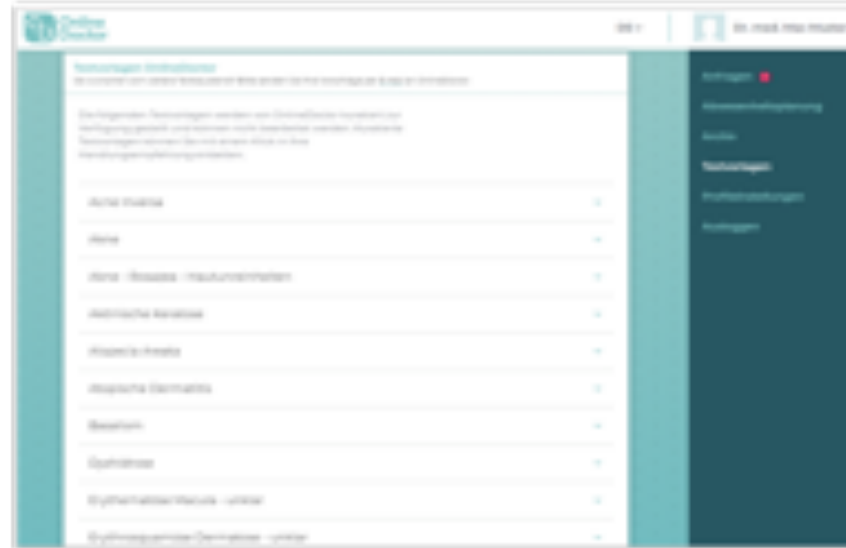
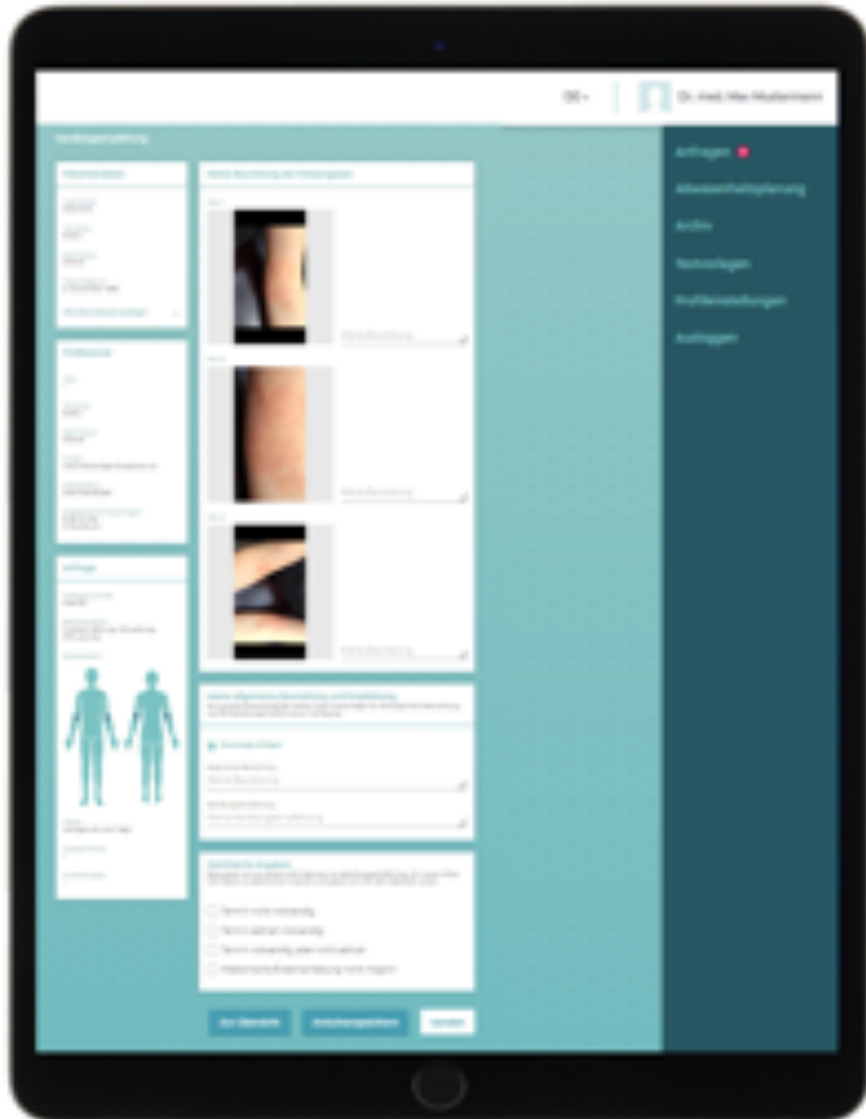


Dermatologische Dx bei Santé24 (Stichprobe)

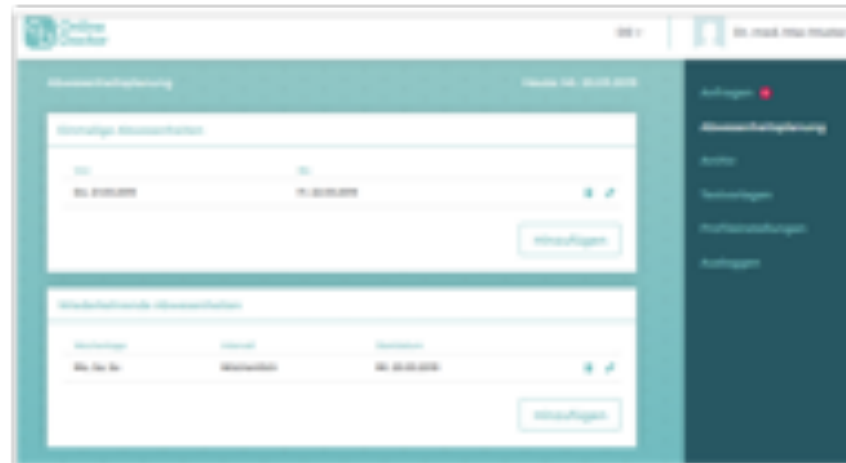- Ekzem 48%
- Infekt 24%
- POD/Rosazea 10%
- Urticaria 10%
- Tumor 6%
- Incerta 2%

Der Dermatologen-Bereich auf OnlineDoctor



Textmodule

Mit Hilfe von vorformulierten Textbausteinen für 60 Indikationen können Anfragen in ca. 5 Minuten professionell beantwortet werden.

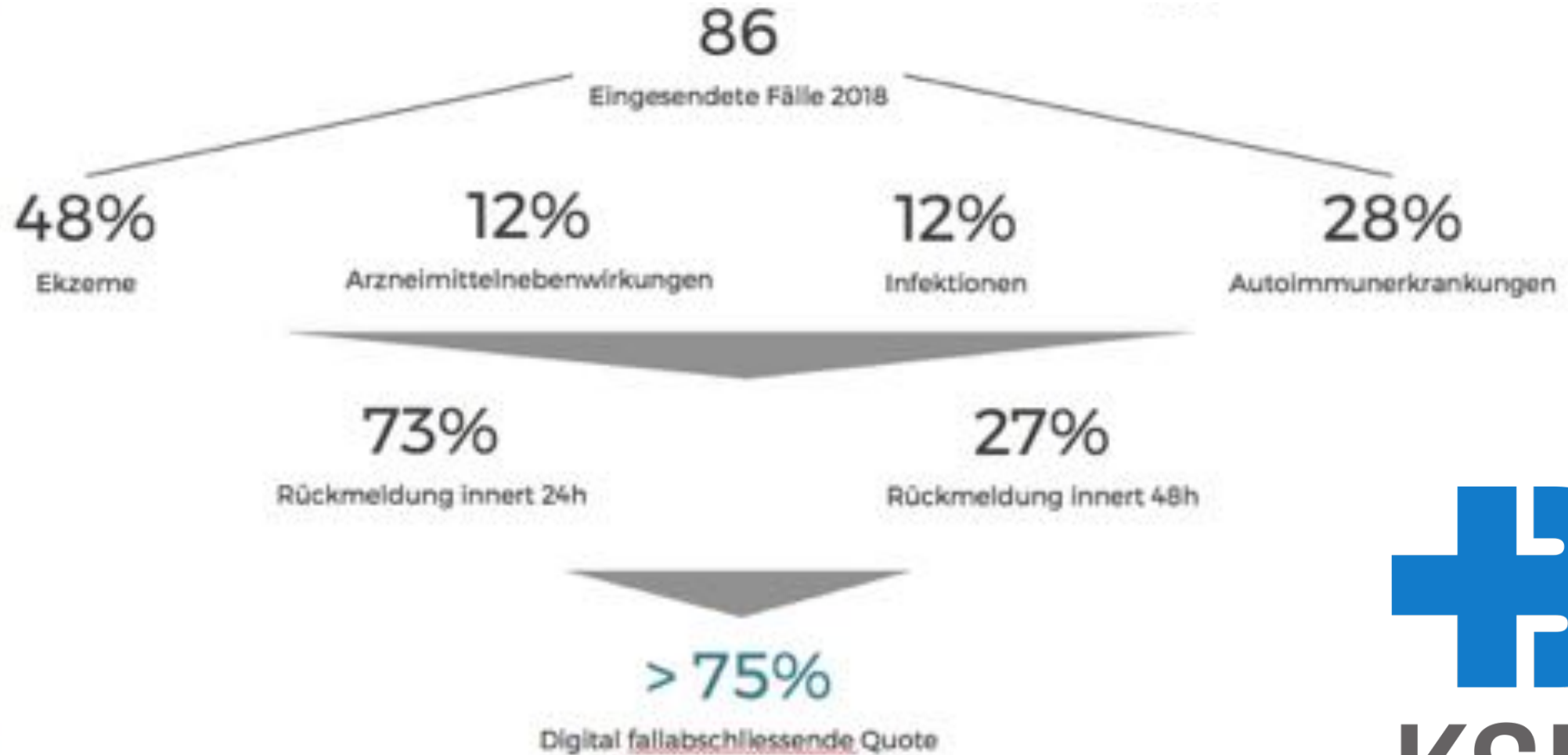


Abwesenheitsplanung

Abwesenheiten können leicht vom Facharzt selbst definiert werden.

Erfolgreiche Digitalisierung des Konsiliararzt-Prinzips:

>75% der Anfragen über OnlineDoctor konnten selbst im Krankenhaus (komplexe Fälle) digital abgeschlossen werden



Interessantes Beispiel aus der Praxis



Ihre Angaben

Auftragsdatum
30. Januar 2019

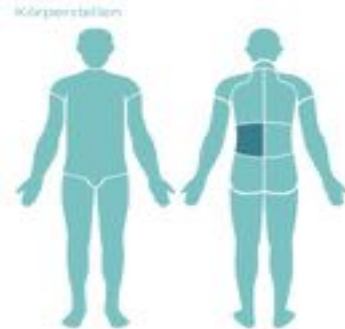
Auftragsnummer
BQN6RP

Beschwerde
Muttermal

Dauer
andere Angabe (Vor ca 5 Jahren von hausarzt gesehen und als harmlos eingestuft. Kunde hat das gefühl, es habe sich nun verändert.)

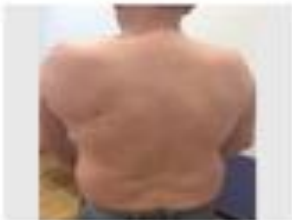Vorgeschichte
-

Anmerkungen
Restliche Haut nur sehr wenige Muttermale, keine auffälligen Veränderungen und keine Grunderkrankungen

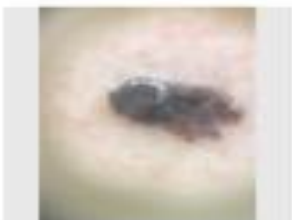

Allgemeine Beurteilung
bis zum Beweis des Gegenteils: dringender Verdacht auf Melanom

Allgemeine Handlungsempfehlung
dringliche Entfernung empfohlen



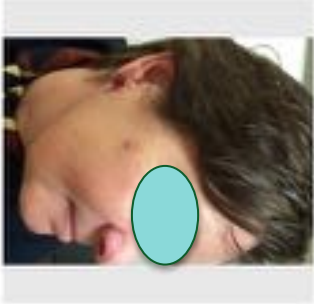
Beurteilung
dunkler Fleck, tw bläulicher Aspekt



Beurteilung
tw unscharf begrenzt, asymmetrisch

Malignes Melanom vom SSM-Typ, Tumordicke nach Breslow 1,1 mm, Invasionslevel nach Clark III, ohne Ulzeration (siehe Kommentar) (Rücken Scapula links)
TNM-Klassifikation (AJCC/UICC 8. Auflage 2017): pT2a
Die Exzisionslinien verlaufen *allseits ausserhalb* der Läsion.

Interessantes Beispiel aus der Praxis

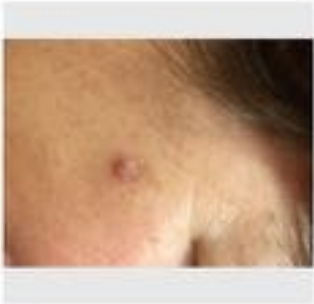

Beurteilung
solitärer Knoten

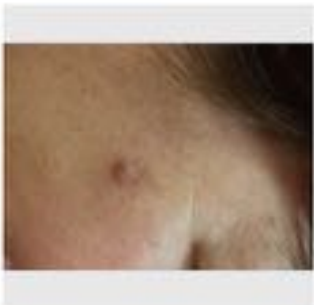Beschwerde(n)
andere Angabe (Neu entstandenes,
warzenähnliches Gewächs)

Körperstelle
auf Wangenknochen,, rechts

Ein- oder beidseitig
einseitig



Beurteilung
zentraler Pfropf



Beurteilung
siehe Bild 1 und 2

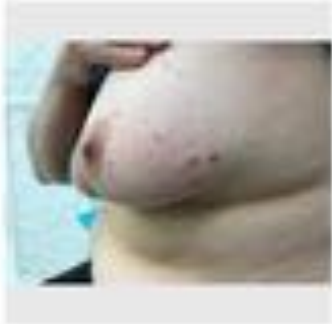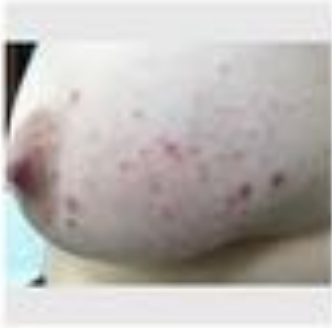Allgemeine Beurteilung
Keratoakanthom

Allgemeine Handlungsempfehlung
Diesen Befund sollten wir nächste Woche entfernen, ich kontaktiere Sie per Telefon



Interessantes Beispiel aus der Praxis

+



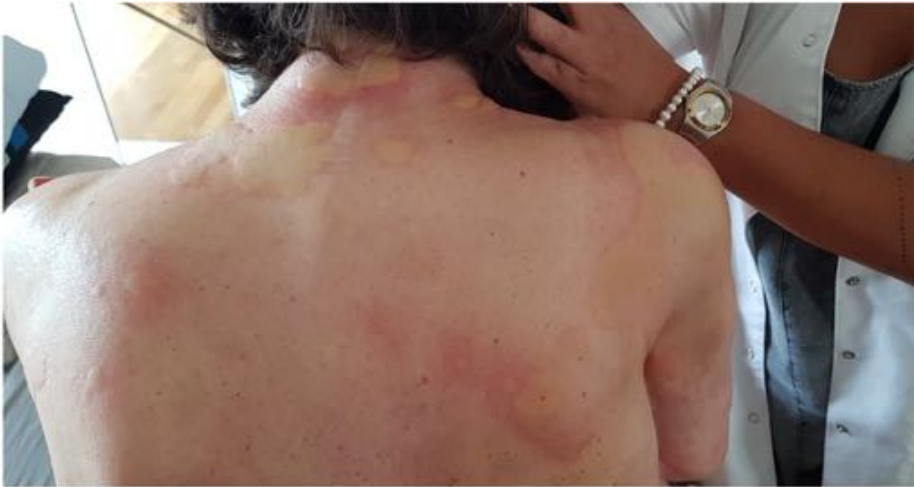Allgemeine Beurteilung

Prurigo simplex, atypische einseitige Manifestation (Biopsie empfohlen)

Allgemeine Handlungsempfehlung

Ausgezeichnete Dokumentation. Die Einseitigkeit ist auffällig. Die Therapie ist gut so, ich würde allerdings eine Biopsie machen zum Ausschluss einer lymphomatoiden Papulose (Lymphom der Haut). Besteht zufällig eine Postzoster Neuralgie? Das würde auch die Einseitigkeit erklärbar machen. Längerfristig würde ich Fucicort Creme mit Protopic Salbe 0.1%.

Interessantes Beispiel aus der Praxis



Ihre Angaben (Fortsetzung)

Was haben Sie wegen Ihres Hautproblems bereits gem
Fenistil Telfast

Leiden Sie unter Allergien?

Manchmal Heuschnupfen Grapefrui

Anmerkungen

Ich bin Tetraplegikerin C5





- ✓ **Triage**
- ✓ **Früherkennung**
- ✓ **Prozessoptimierung**
- ✓ **Datenschutz**
- ✓ **Store-forward**
- ✓ **> 700 Dermatologen***
- ✓ **Hohe Zufriedenheit**



Grenzen von Online Services

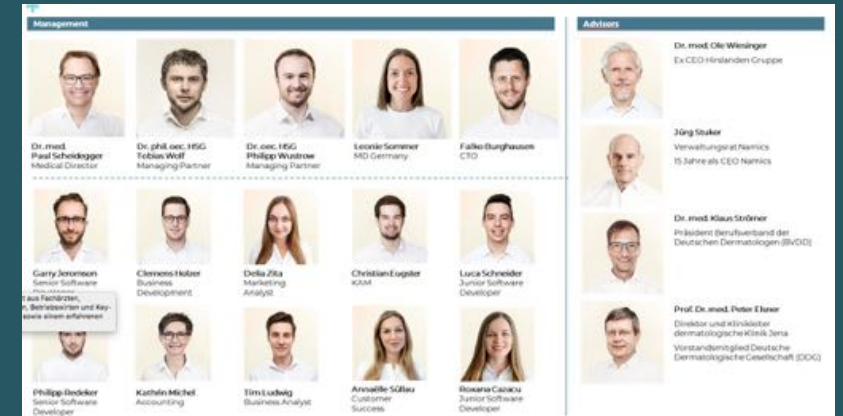
1:1 Person to Person

User Interphase, digital natives

Gewisse Fragestellungen nicht lösbar / 2. Meinung

Sprachbarriere

Dr. med. E. Paul Scheidegger, Dermatologe, Co-Founder OnlineDoctor





Paul Scheidegger

Teledermatology – naturally intelligent

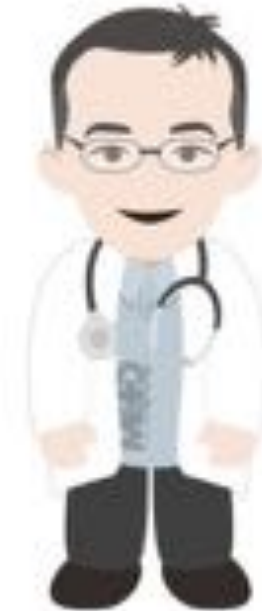1 Monat · 🌐

E. Paul Scheidegger MD, co-founder of the teledermatology platform <https://onlinedoctor.ch>, is proud to be teacher and contributor for <https://medmastery.com>. ... mehr anzeigen

Medmastery

Award-winning teaching method

Medmastery is "highly commended" by the British Medical Association (BMA). Medmastery won the renowned **Comenius Award** from the Society for Pedagogy, Information and Media (GPI). The GPI awards outstanding digital educational products.



E-Learning – medmastery.com

Nächste Animation



Let's look at an example of how this solitary, one-sided type of distribution can help you narrow down your diagnosis.

In this patient, the presence of lesions on their right leg may suggest a diagnosis of an infectious condition, such as tinea, because of the one-sided / localized appearance. But remember to check the contralateral side! If both legs are affected, then eczema or psoriasis are a more likely diagnosis because these non-infectious conditions typically affect both sides of the body.

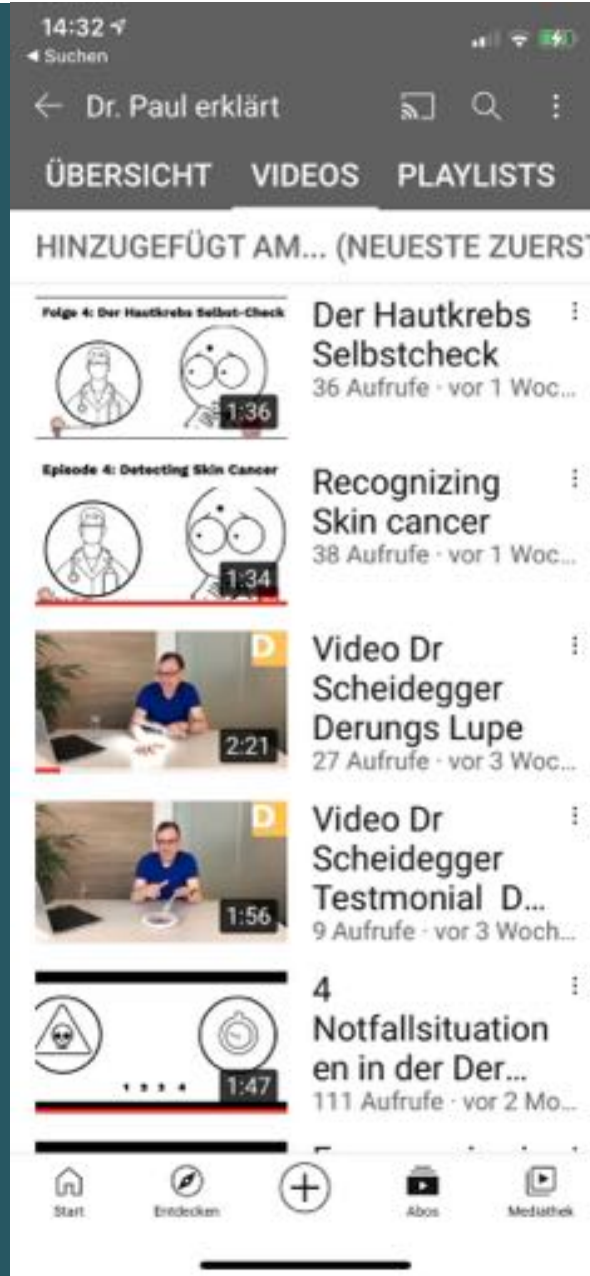
Call to action: always check both sides of the body before making a diagnosis.

@Paul:

1) I'm a little confused here. We just said on slide 11 that Tinea shows characteristic ring-shaped lesions, but I don't see this in these images? @melissa: Tinea on the foot is never really "ring-worm"-like but one-sided as shown in the picture

There are also no solitary bumps, which is the point of this lesson. Maybe better images are needed?

Youtube-ing.....





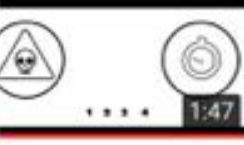


14:32
Suchen

Dr. Paul erklärt

ÜBERSICHT VIDEOS PLAYLISTS

HINZUGEFÜGT AM... (NEUESTE ZUERST)

- Folge 4: Der Hautkrebs Selbst-Check**

Der Hautkrebs Selbstcheck
36 Aufrufe · vor 1 Woc...
- Episode 4: Detecting Skin Cancer**

Recognizing Skin cancer
38 Aufrufe · vor 1 Woc...
- Video Dr Scheidegger**

Derungs Lupe
27 Aufrufe · vor 3 Woc...
- Video Dr Scheidegger**

Testmonial D...
9 Aufrufe · vor 3 Woch...
- 4**

Notfallsituation en in der Der...
111 Aufrufe · vor 2 Mo...

Start Entdecken + Abos Mediathek

My lessons

Focus, focus, focus

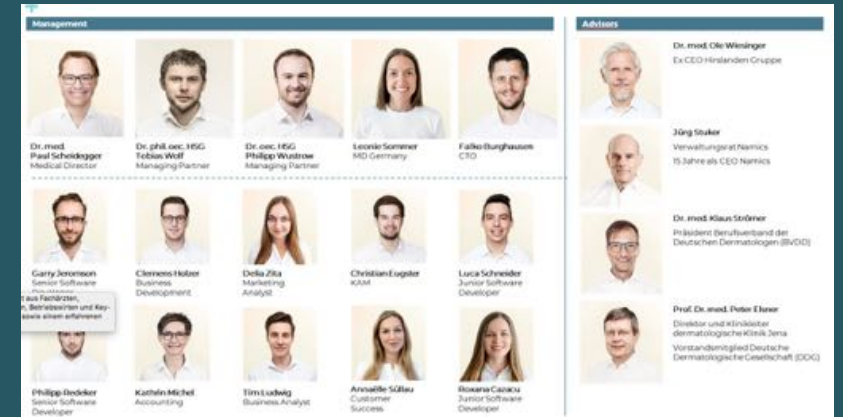
Product-Market-Fit
Personalized Product

Work with the (best) experts

Keep going, keep on learning

Team effort

Dr. med. E. Paul Scheidegger, Dermatologe, Co-Founder OnlineDoctor



Hauterkrankungen

Warzen



E. Paul Scheidegger, Brugg

pharmaSuisse



Schweizerischer Apothekerverband

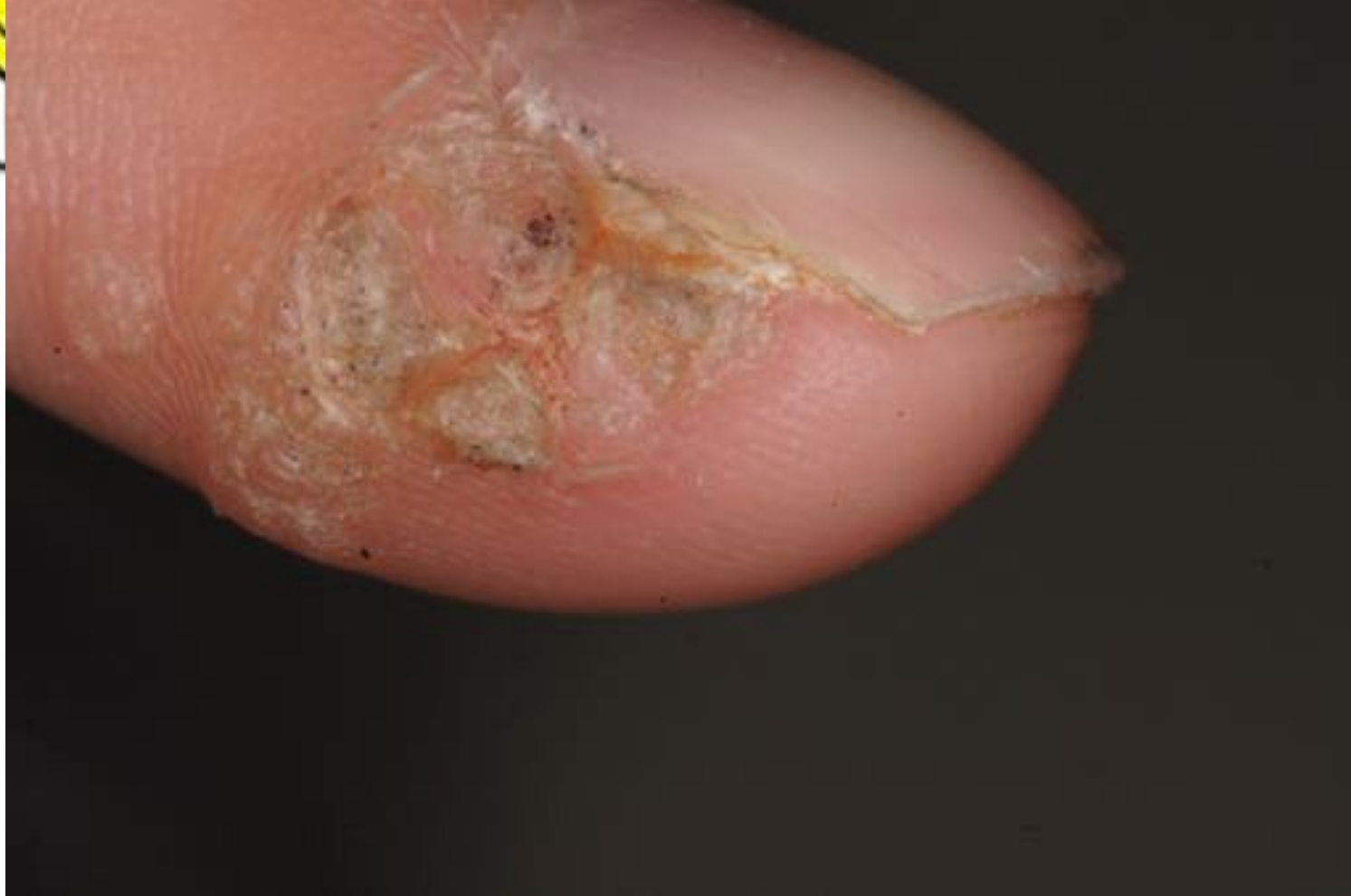**Med
Space**

medspace.fun

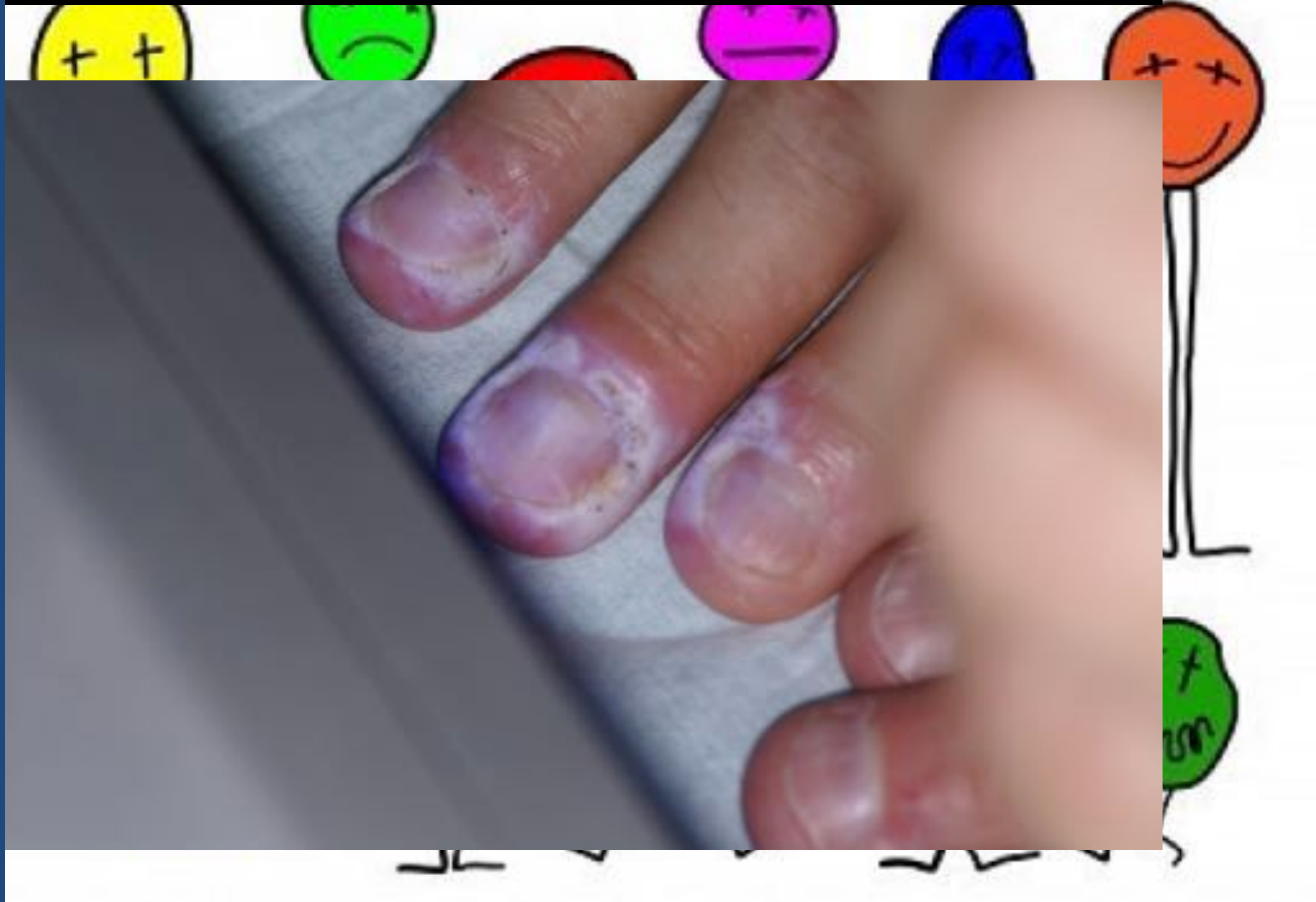Die verschiedenen Gesichter der Warze.....



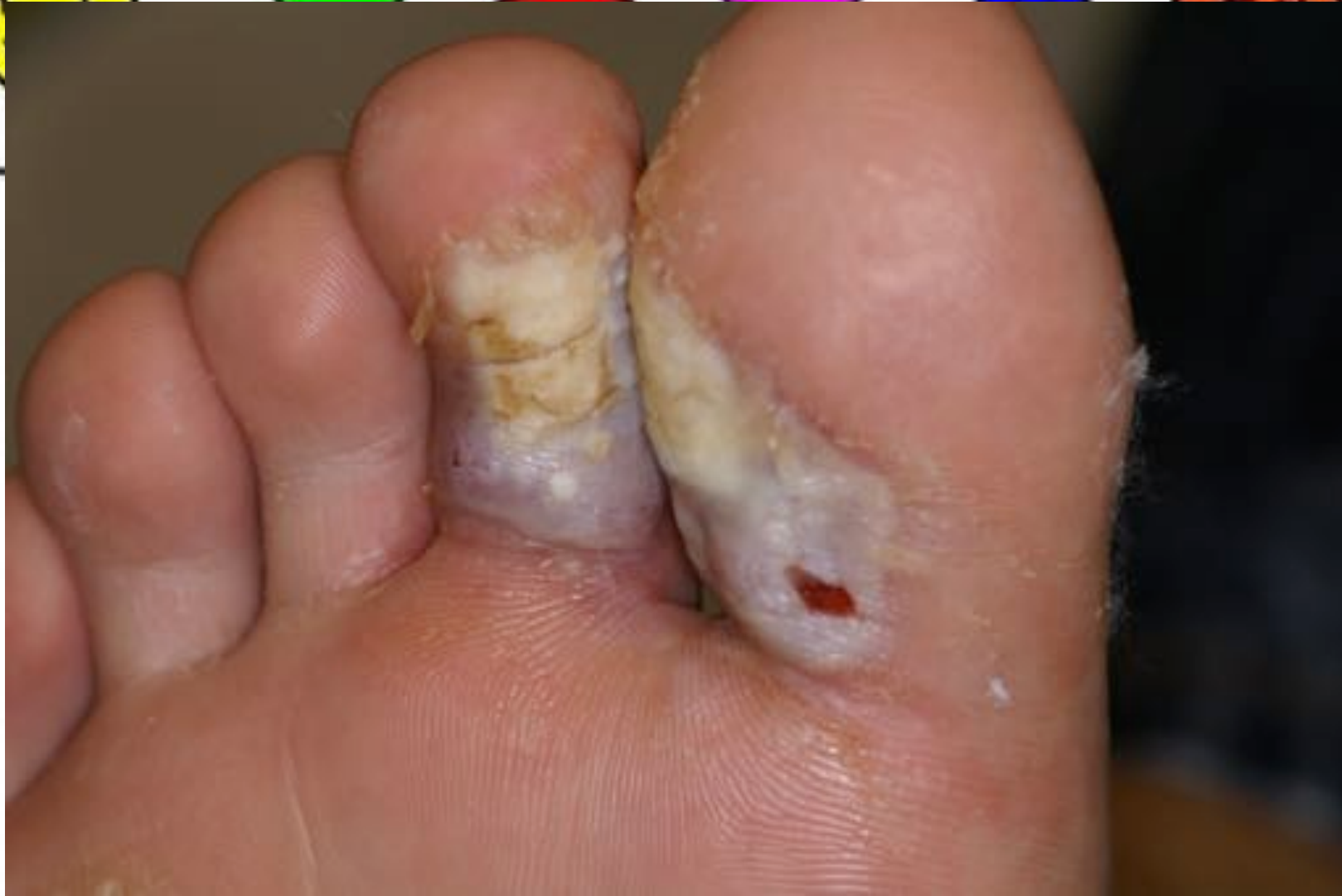Am Finger



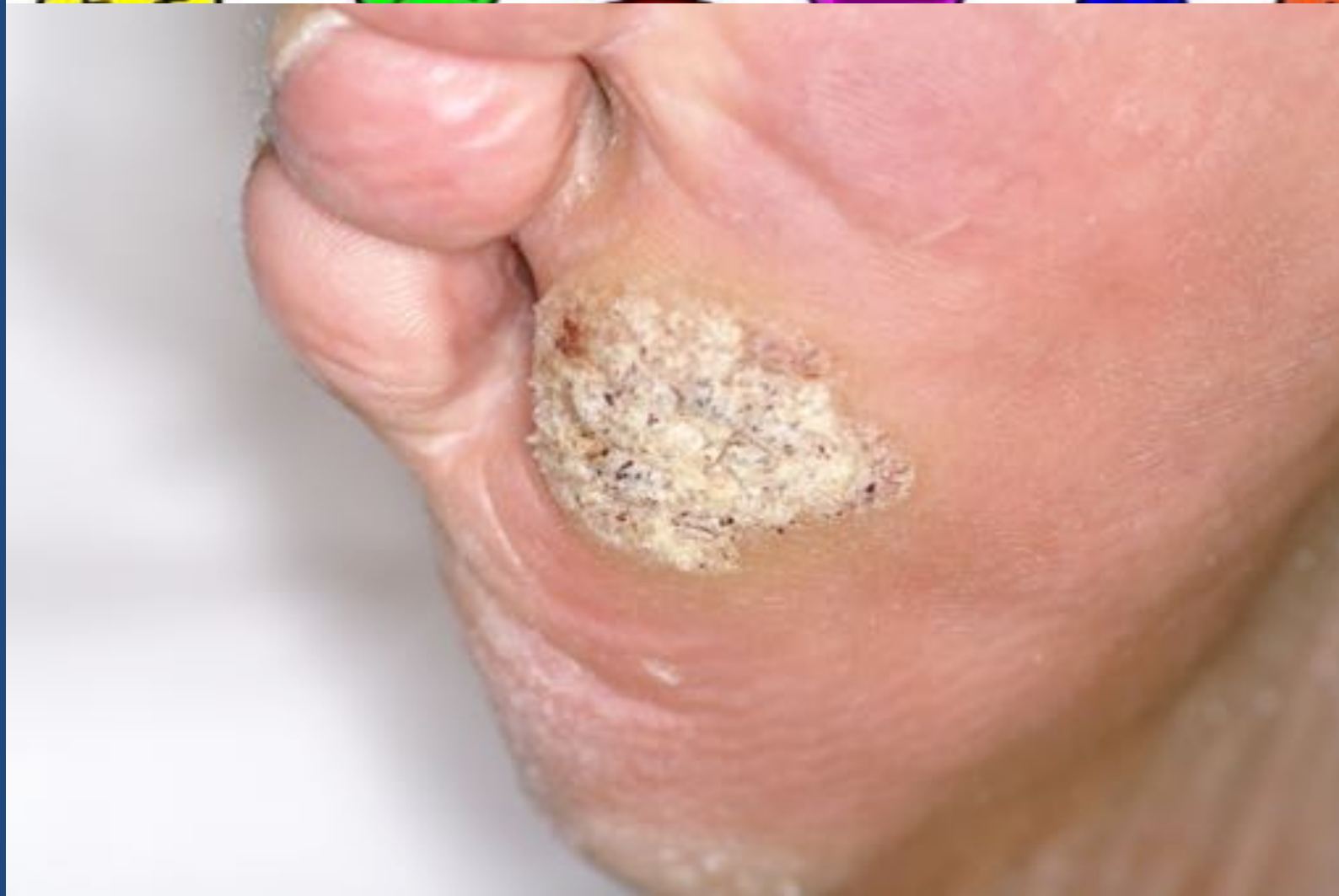Am Finger – um und unter dem Nagel



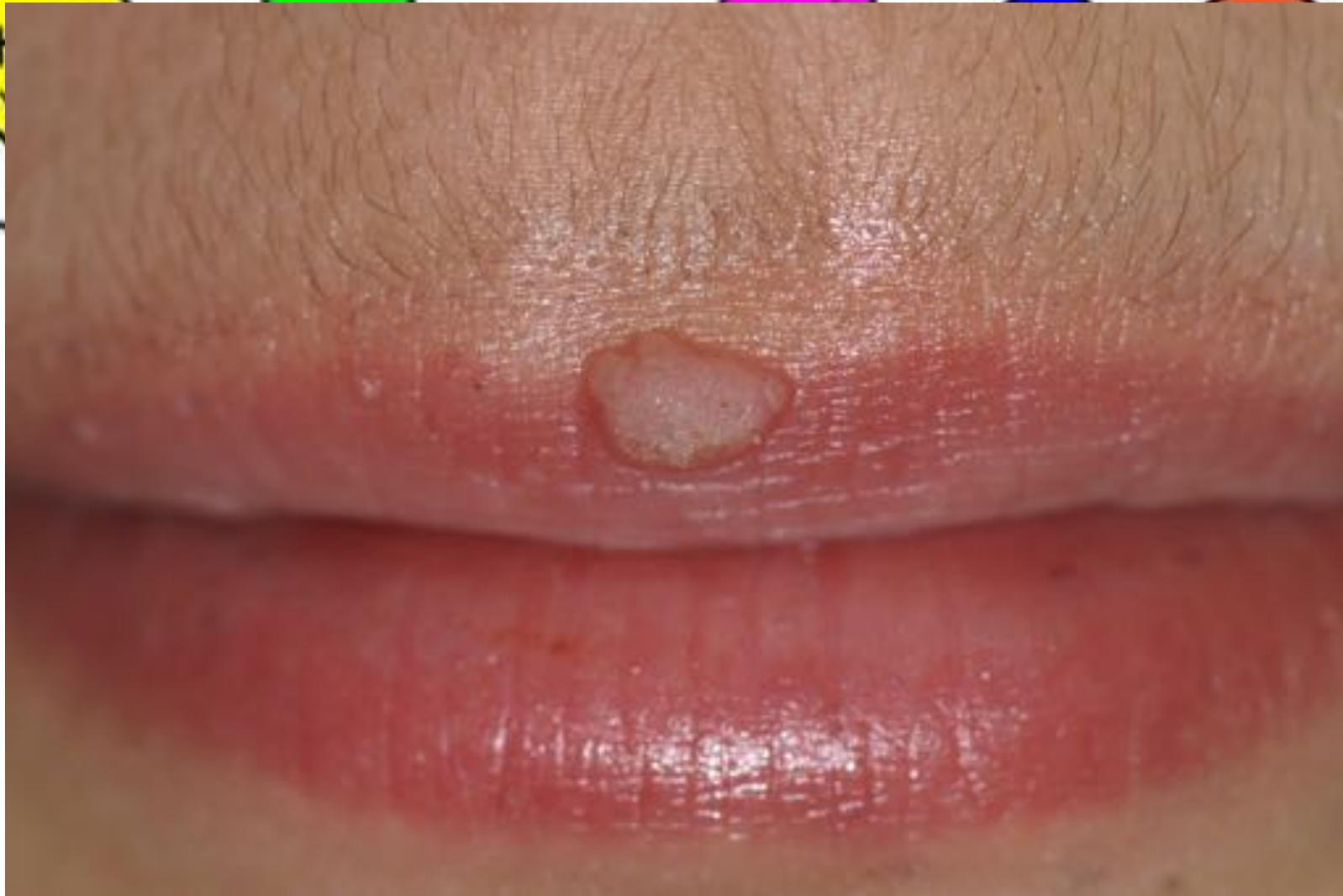Am Fuss



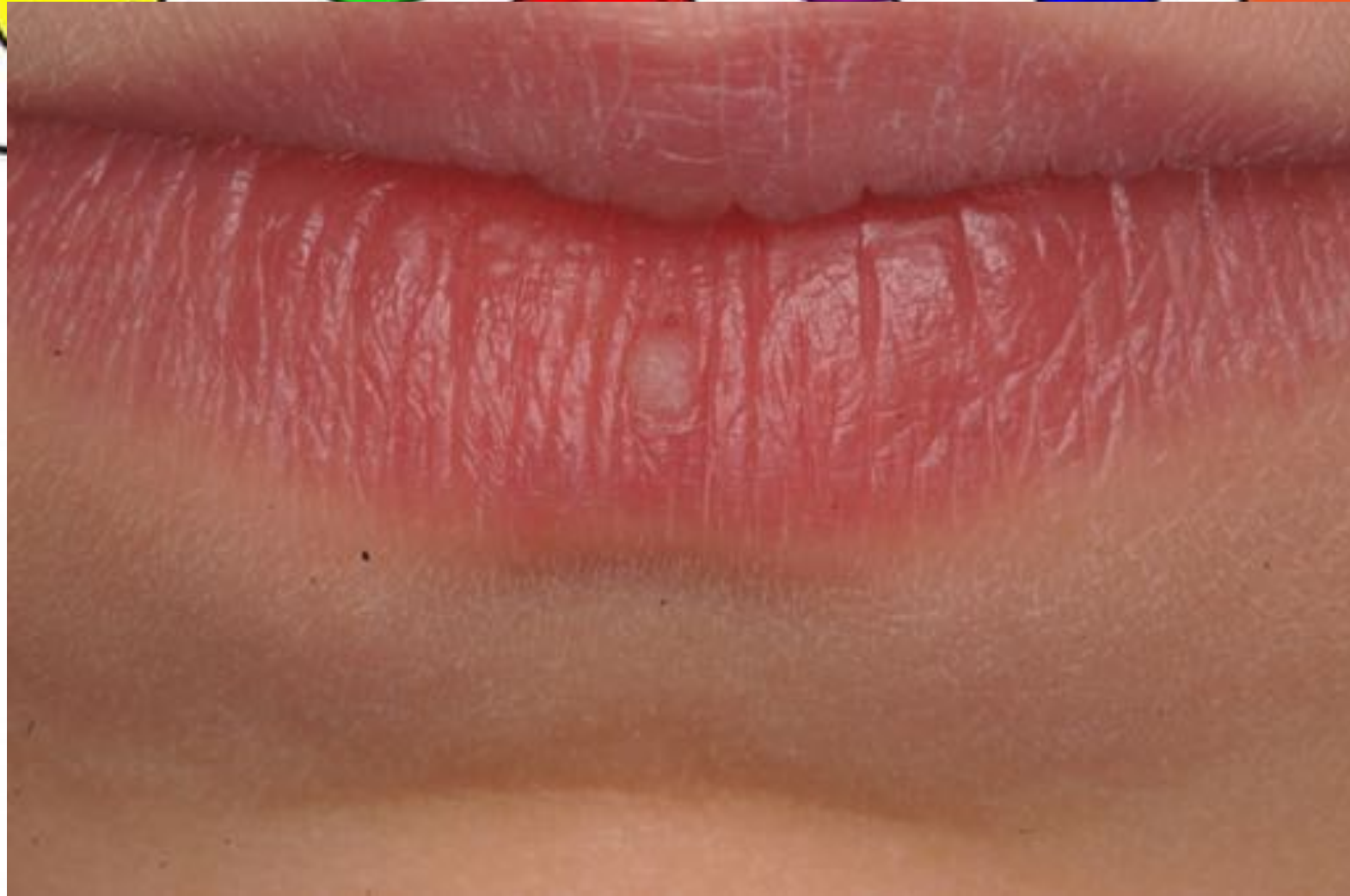Am Fuss



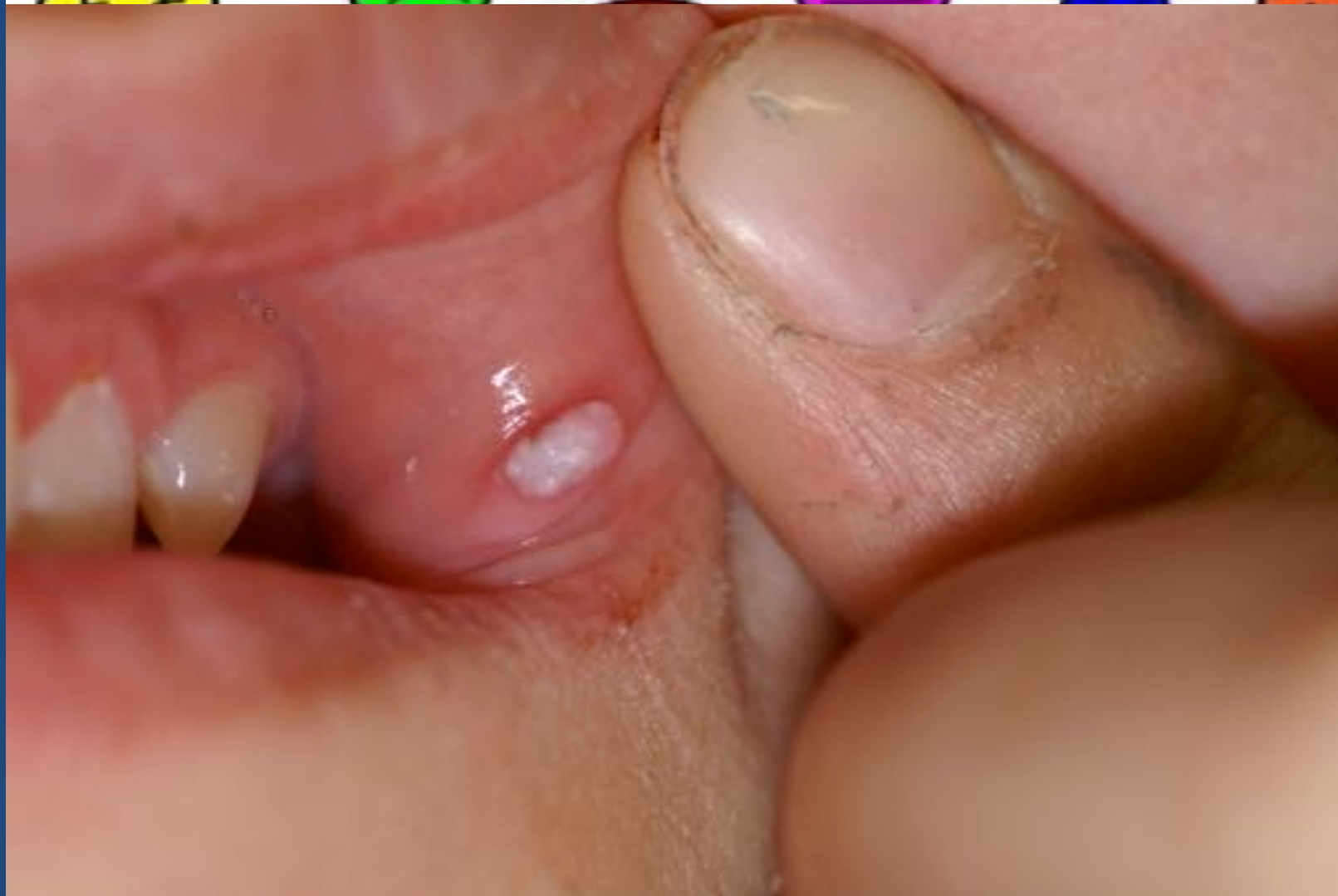An der Lippe



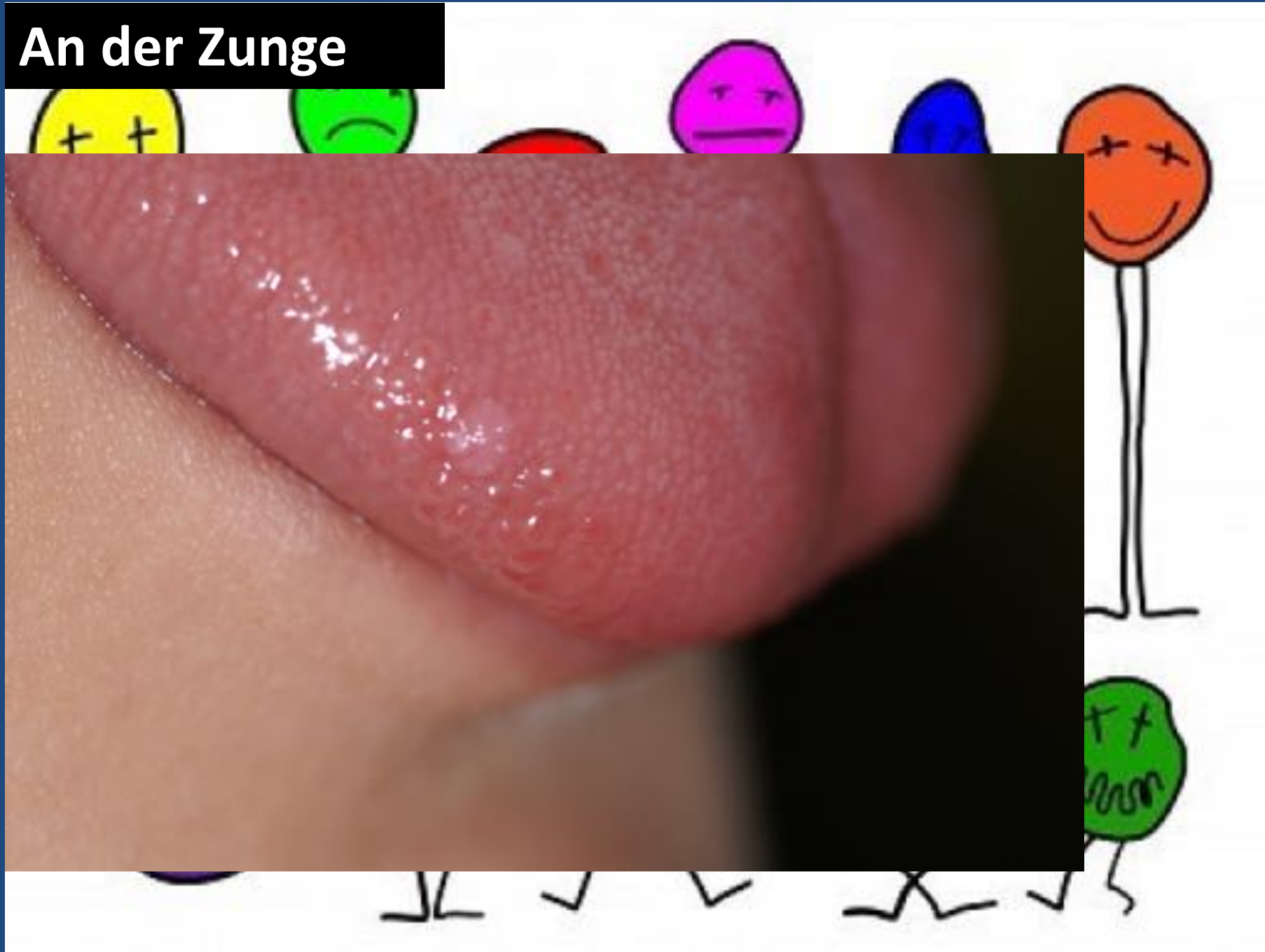
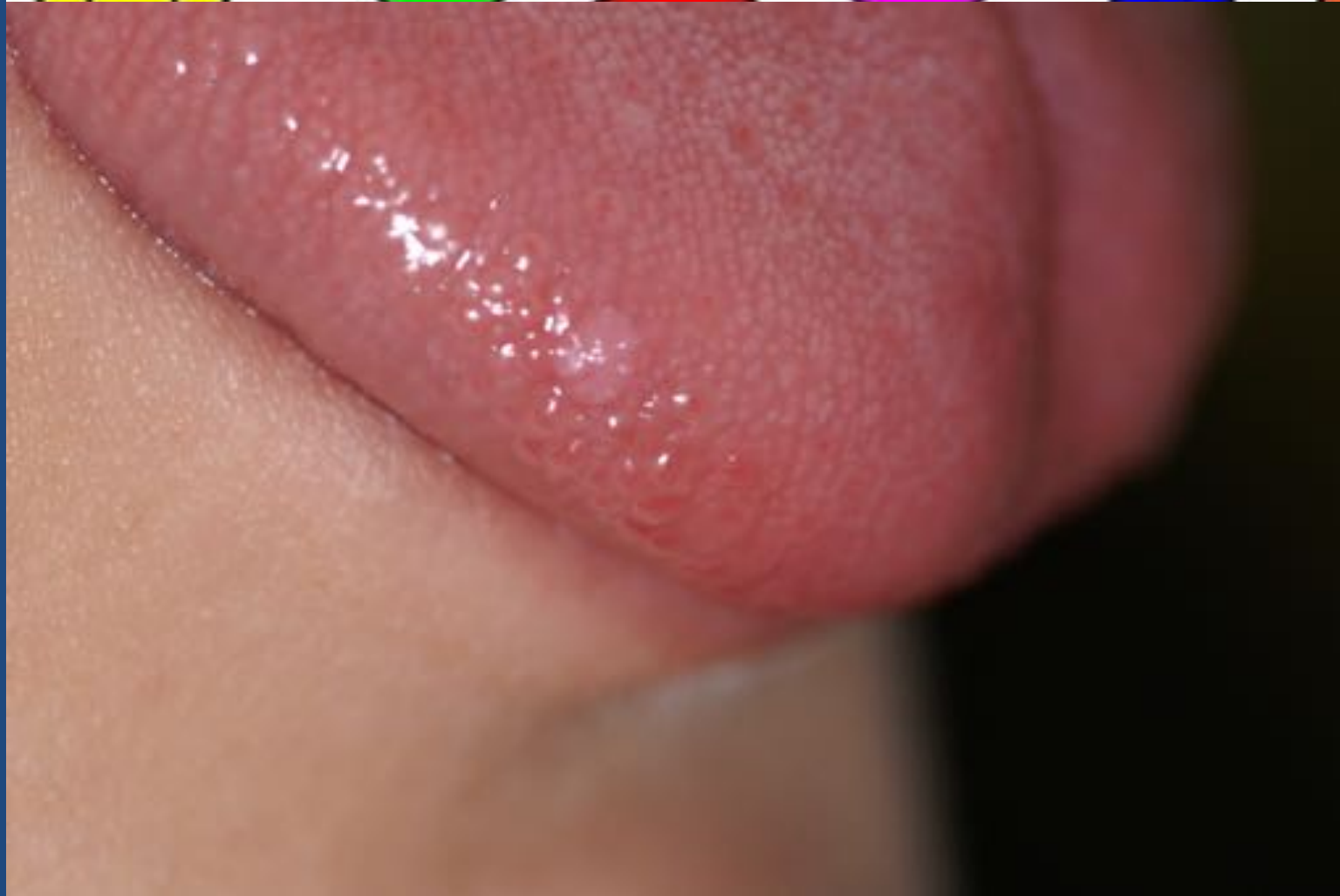An der Lippe



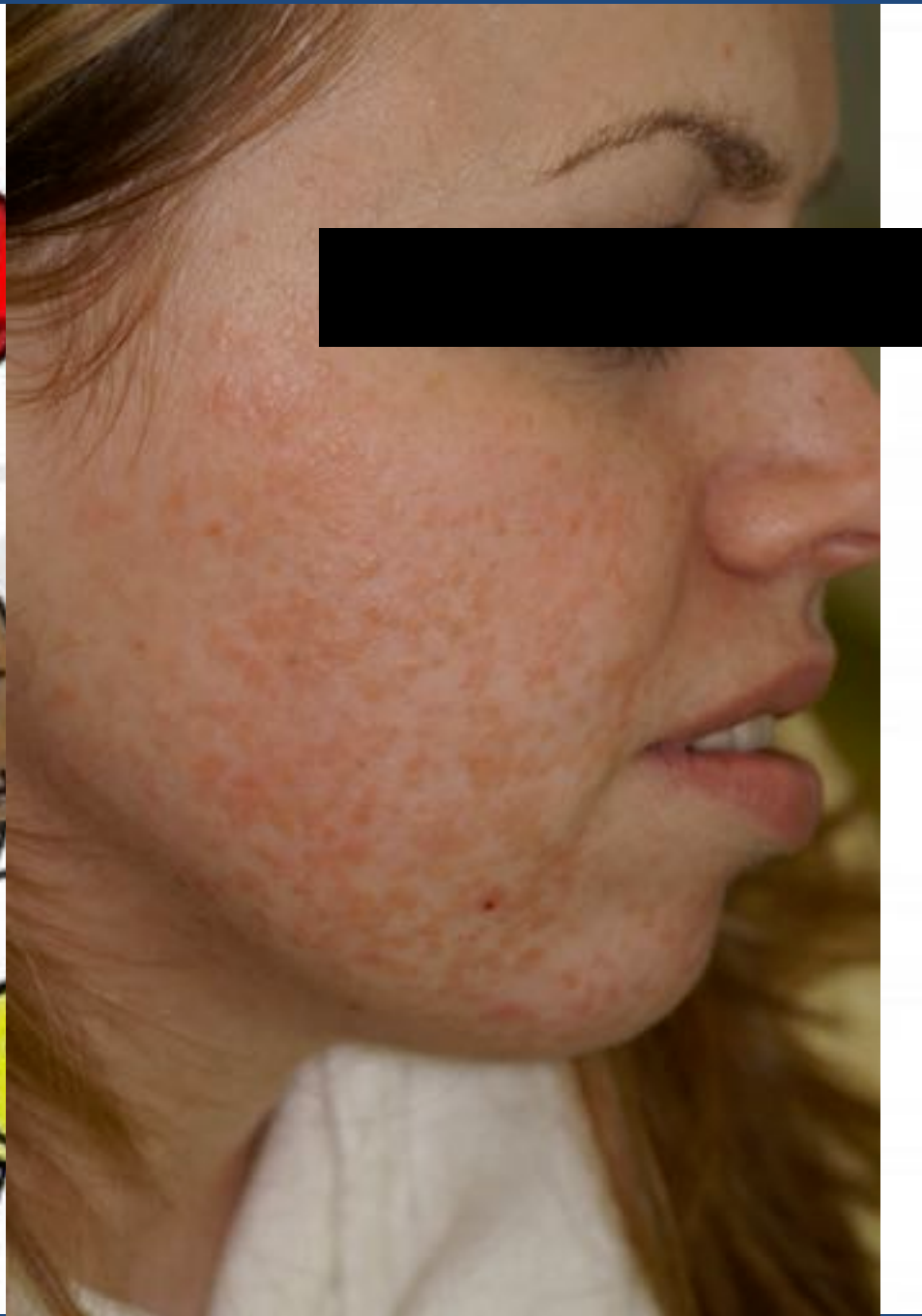In der Mundhöhle



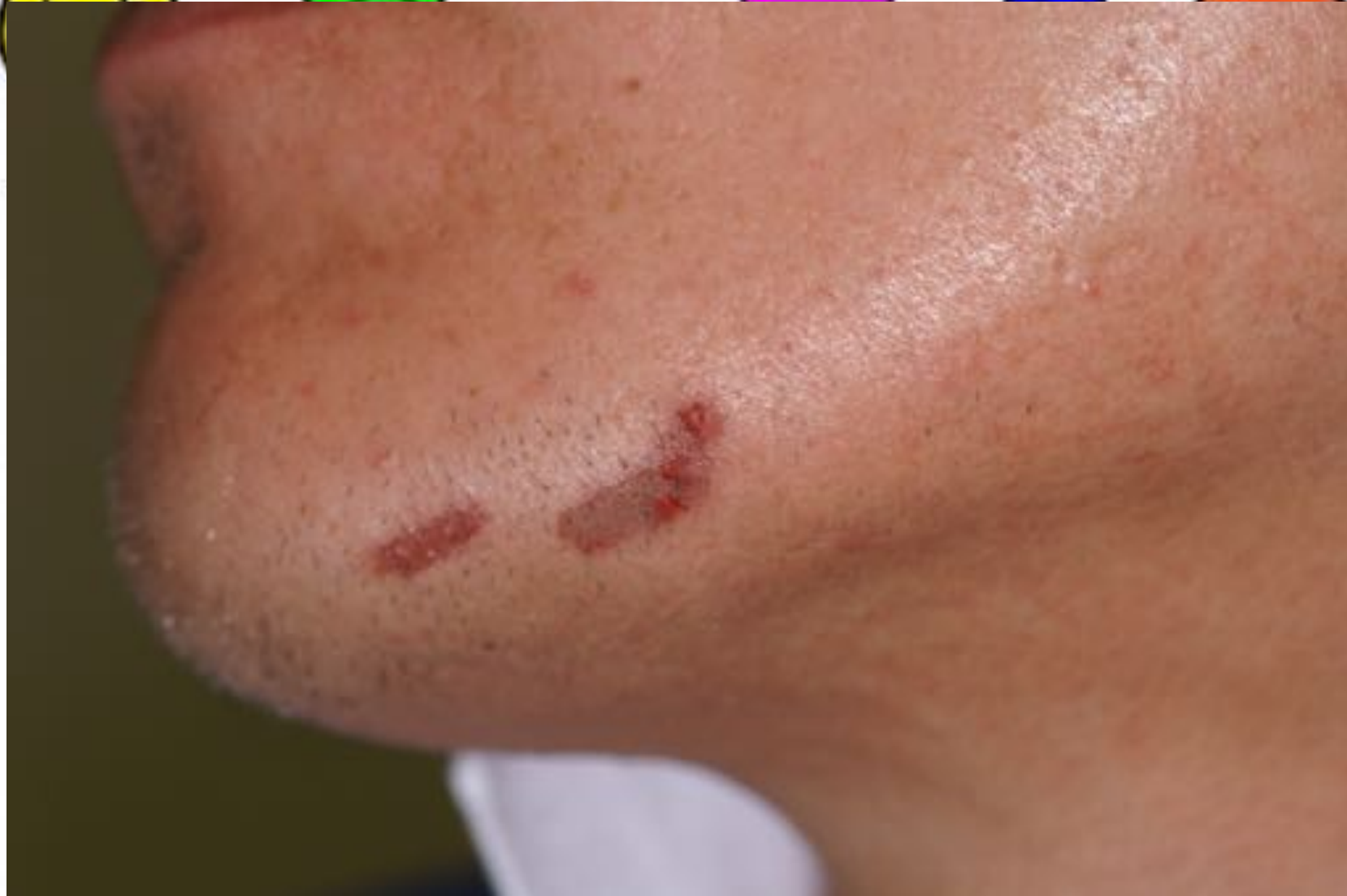An der Zunge



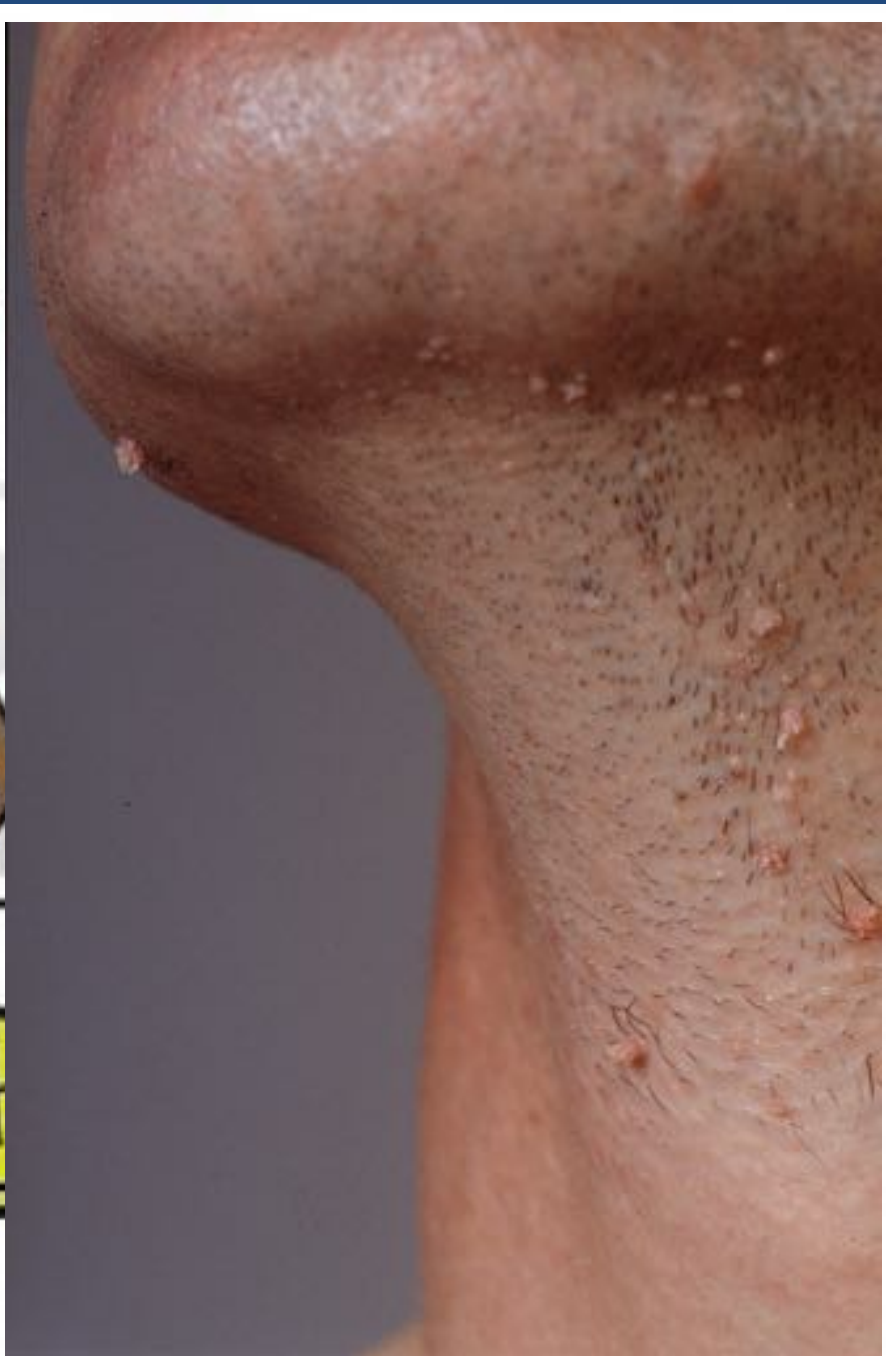

Im Gesicht



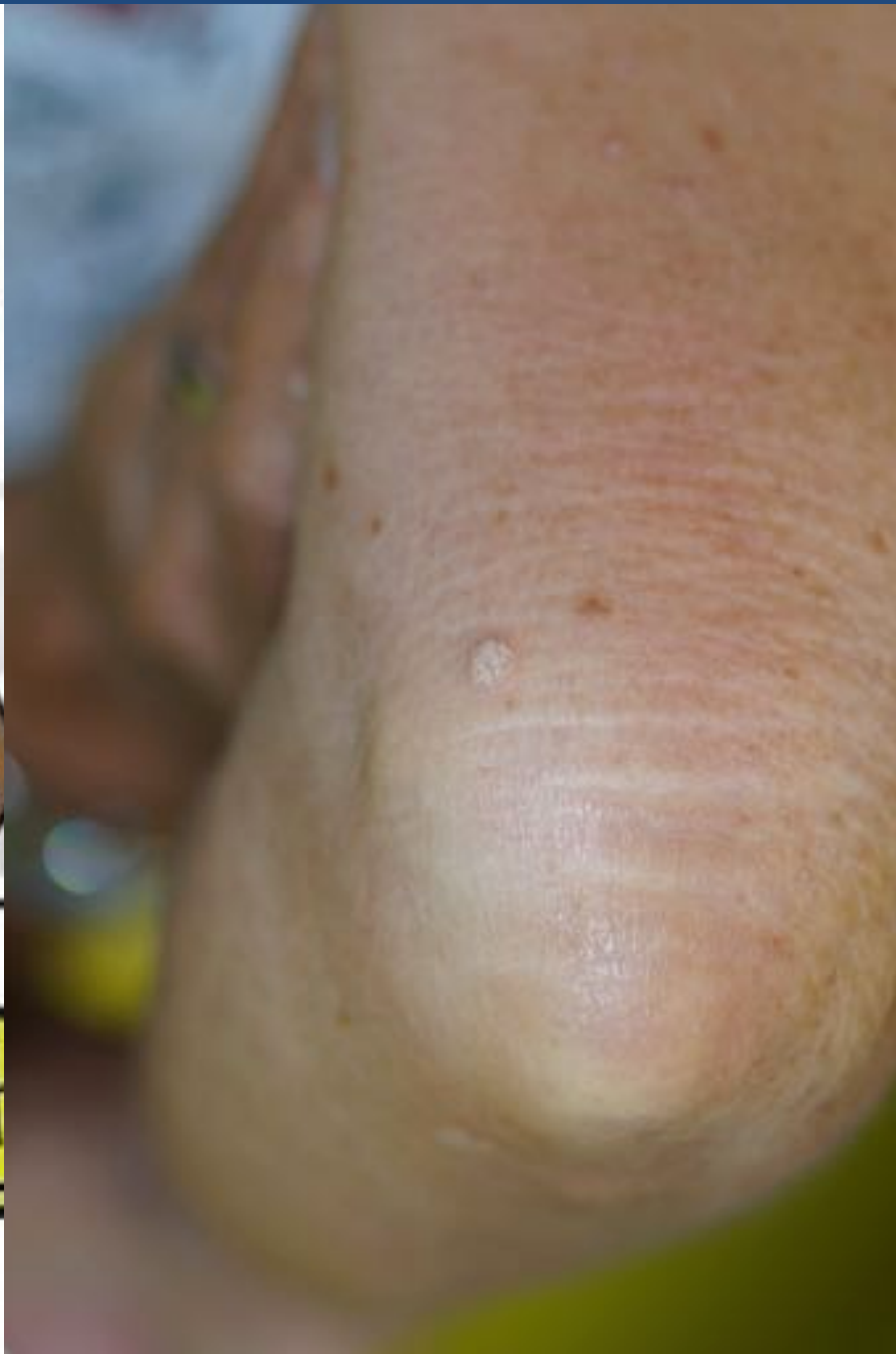
Im Gesicht ... mit Verätzung



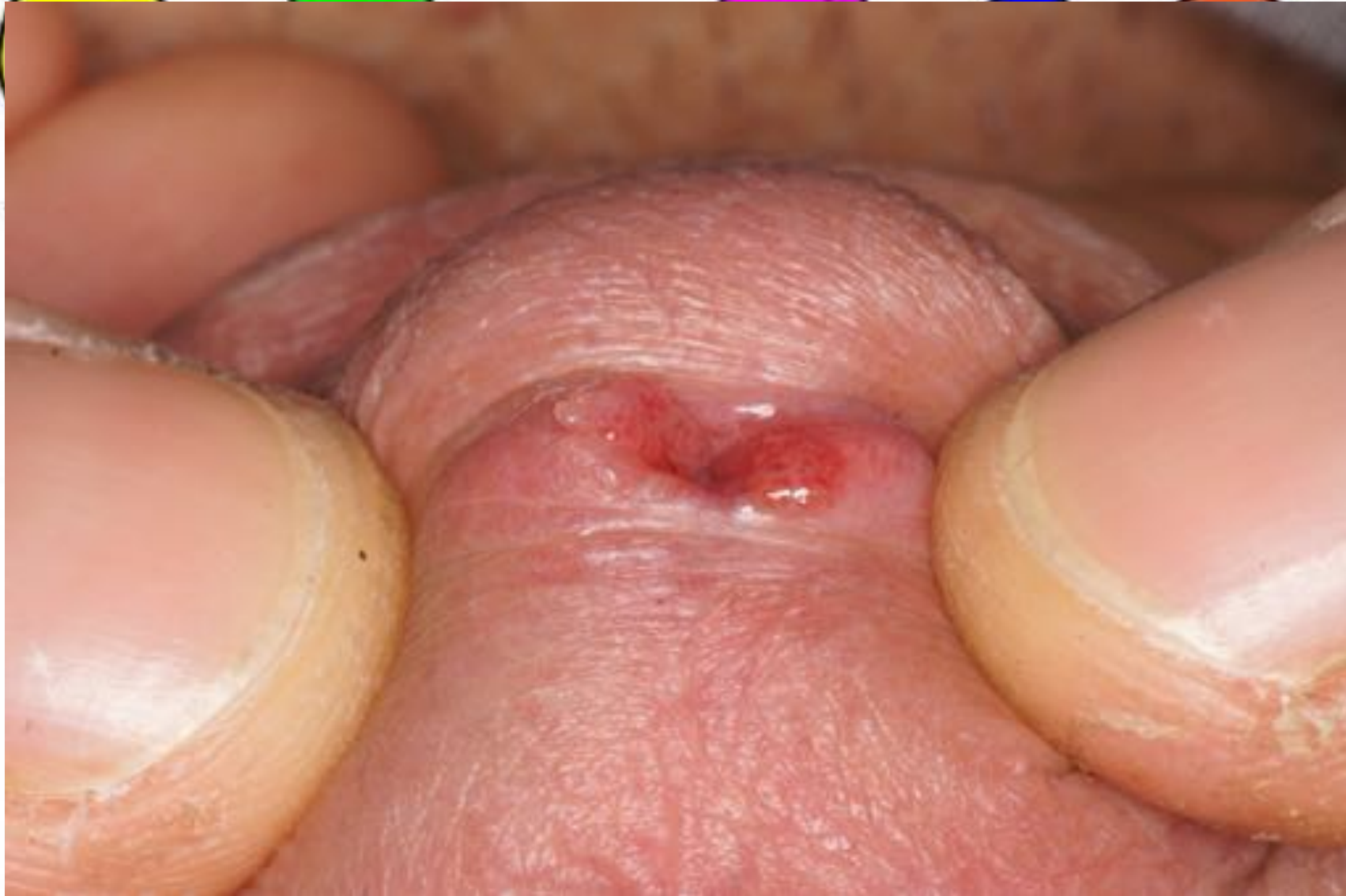Am Hals



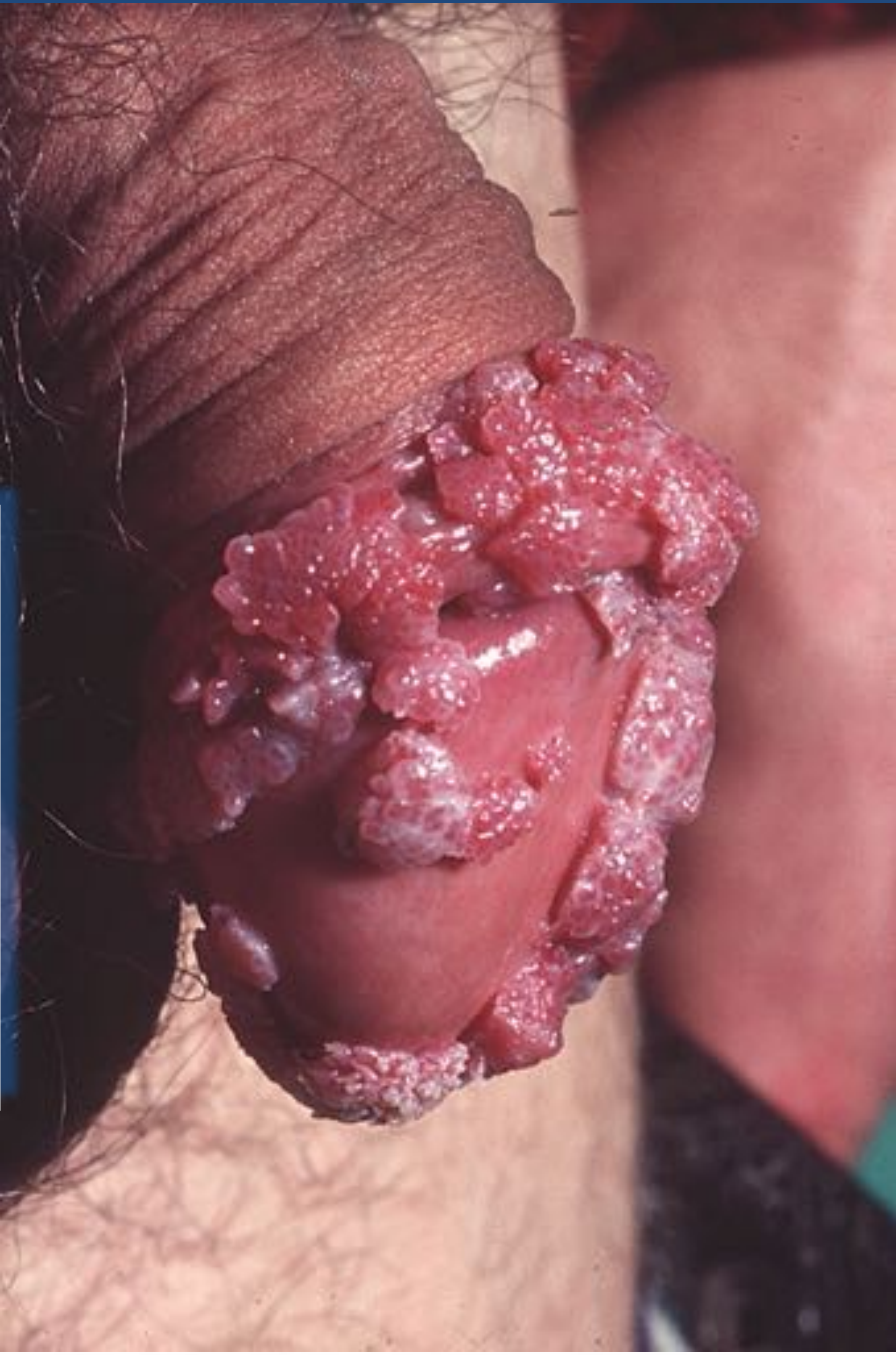
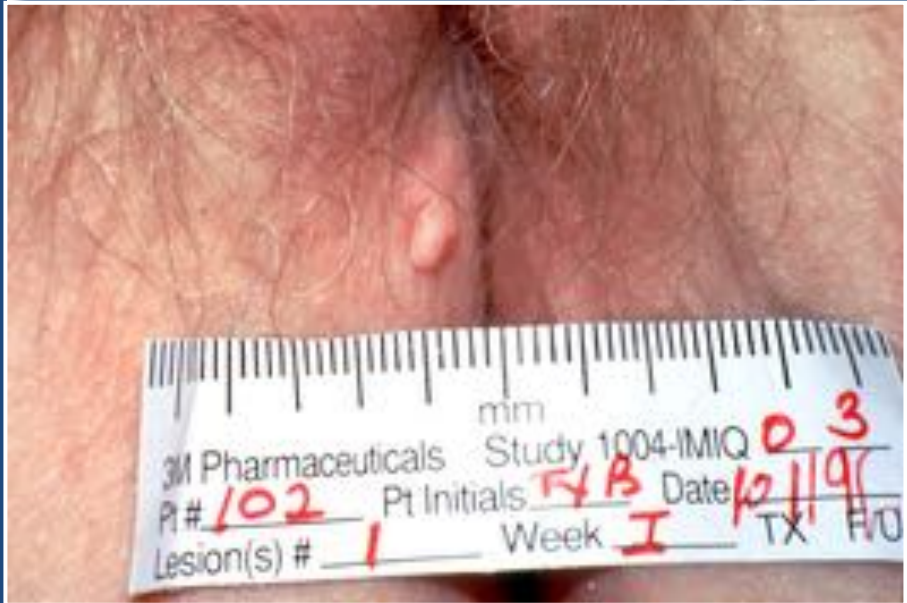Am Ellbogen



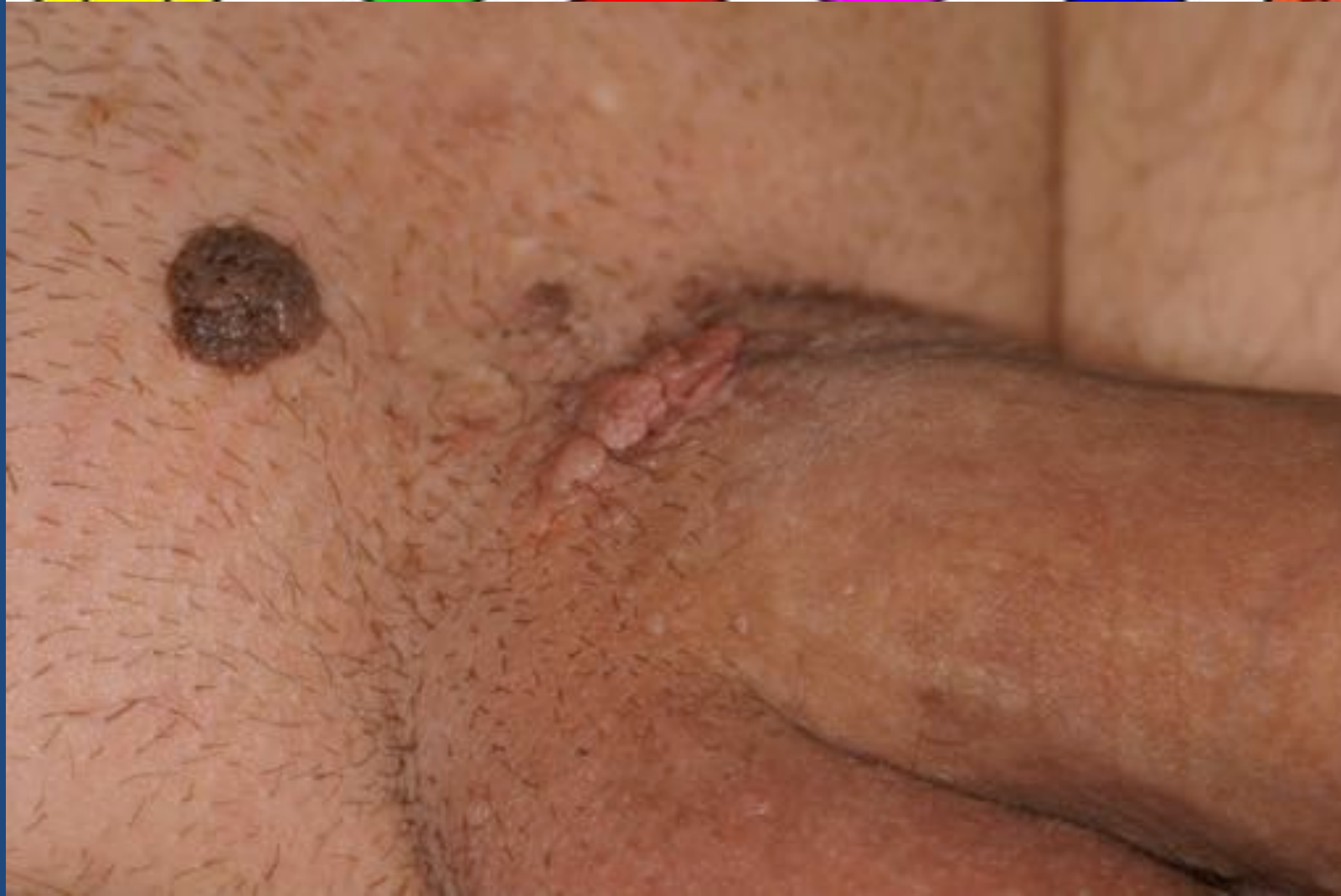Am Genitale



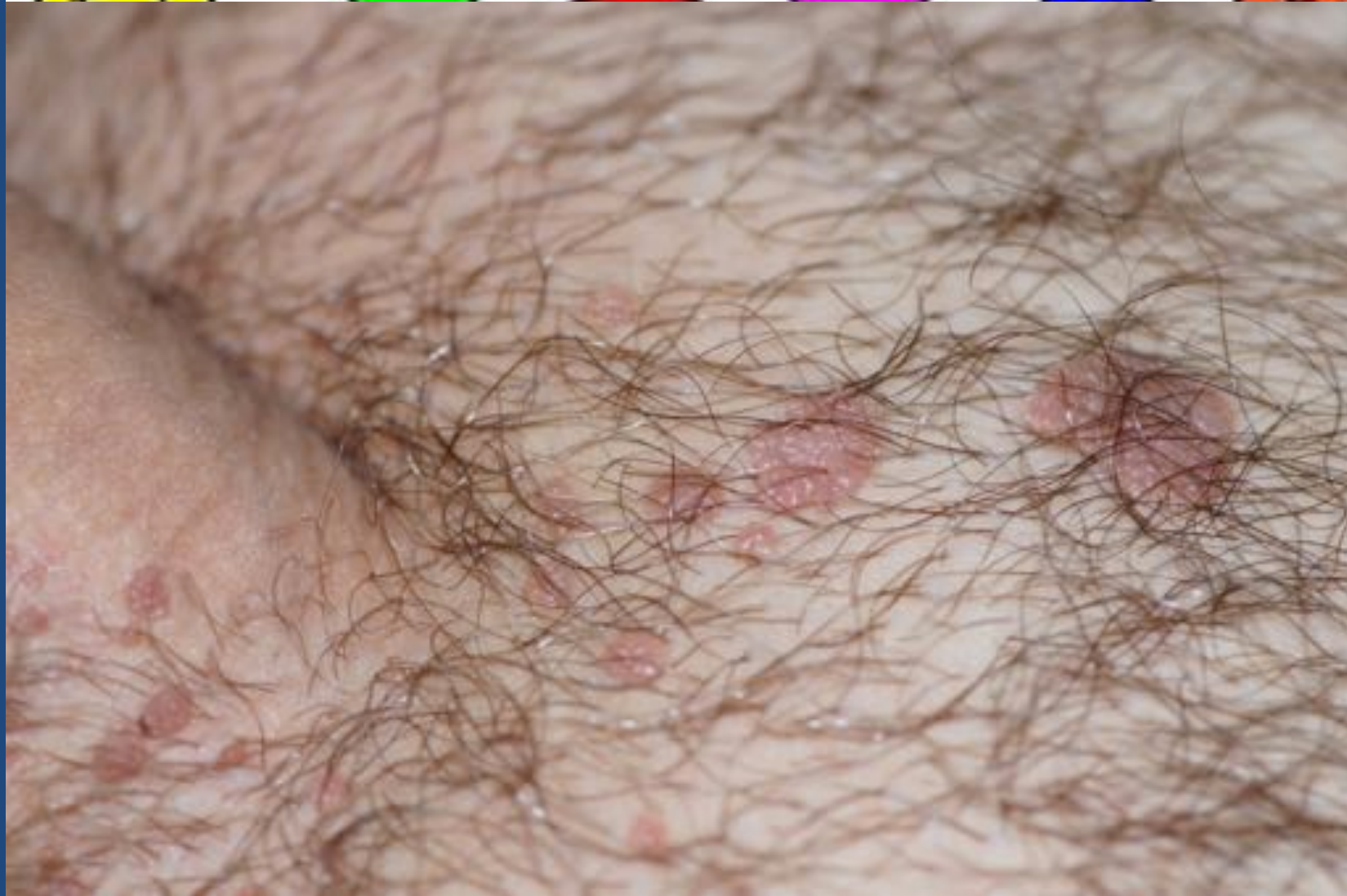Am Genitale
= Feigwarze



Am Genitale = Condylom

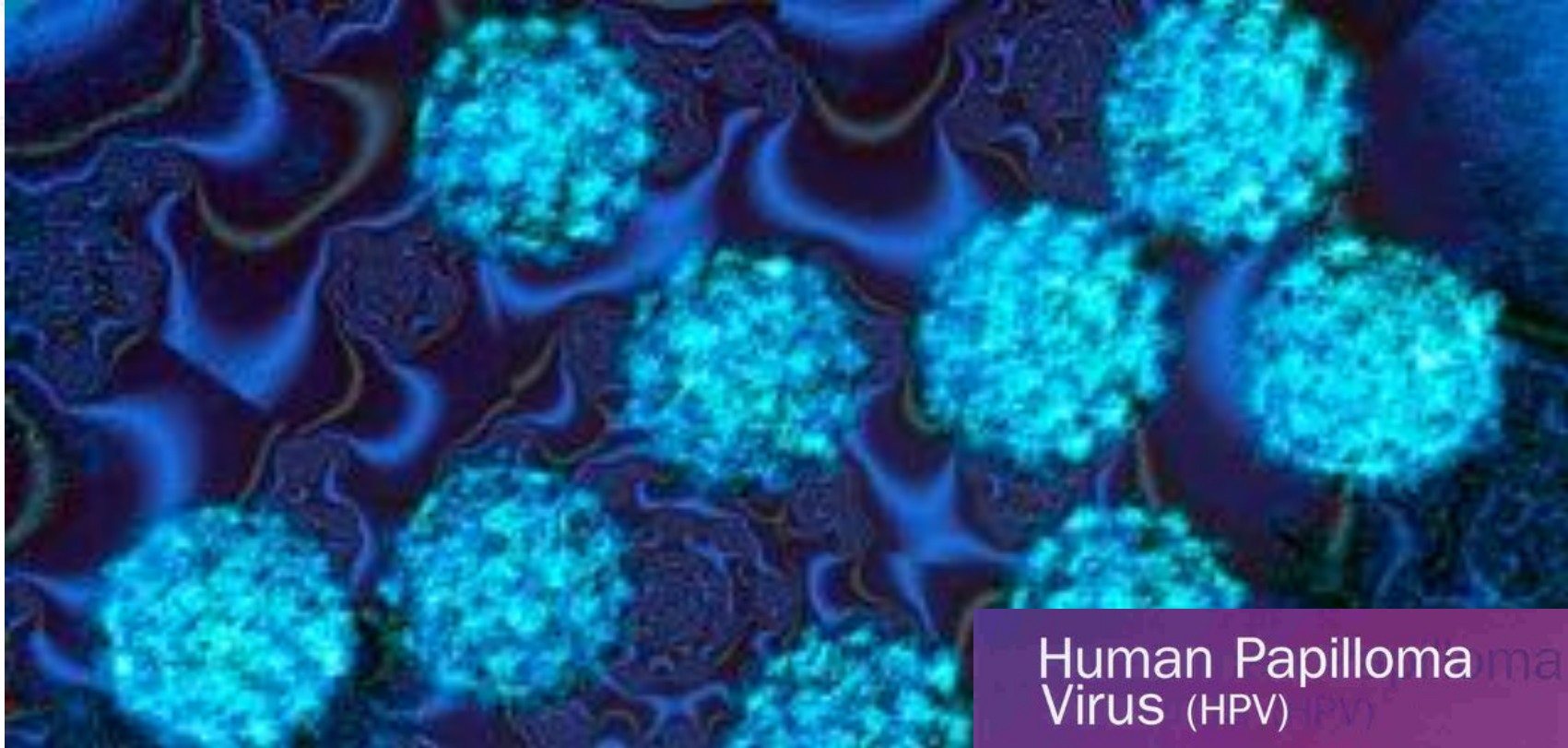

Am Genitale = Condylom



Wer bin ich ?

HPV



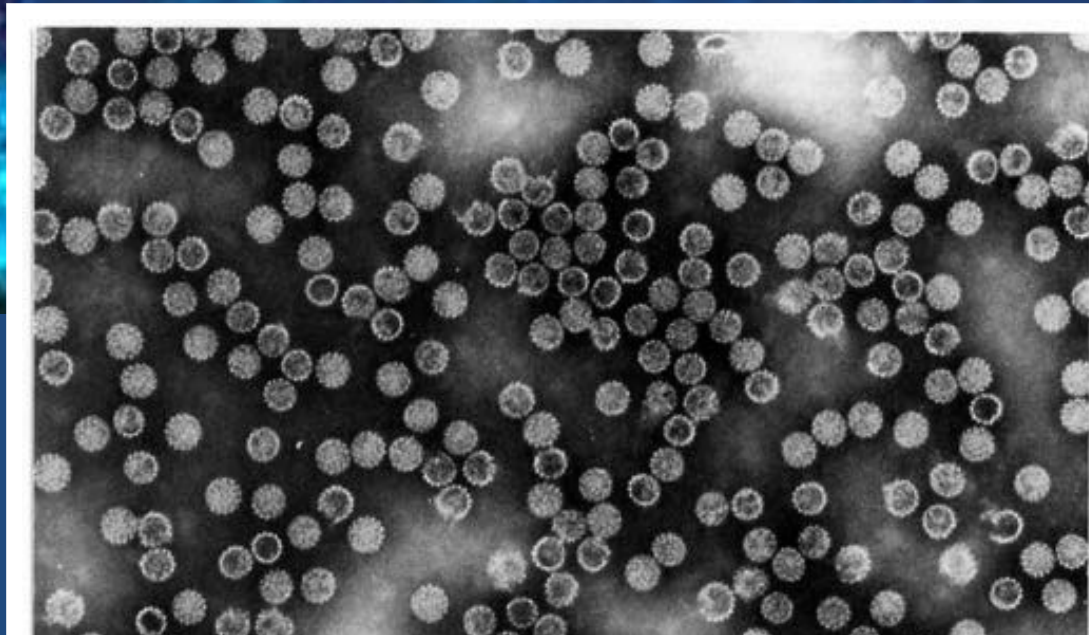
Human Papilloma
Virus (HPV)



get your facts straight

HPV

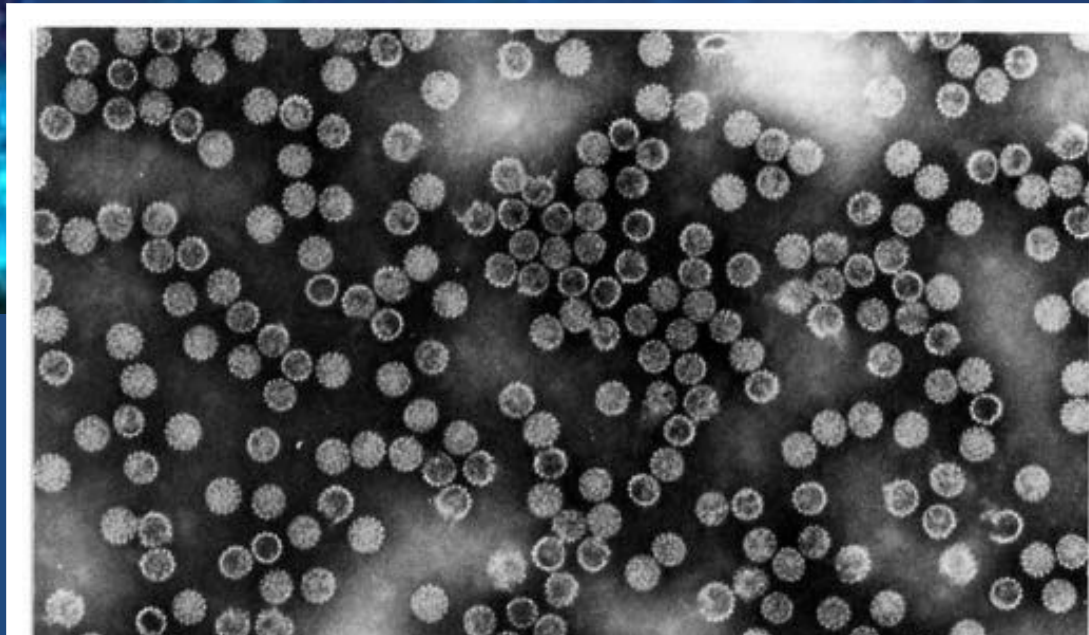
Ich bin klein...



nm – 10 hoch minus 9

HPV

**Ich komme immer in
Begleitung**



-zig millionenfach

Ich werde übertragen

HPV



Condom schützen nur bedingt

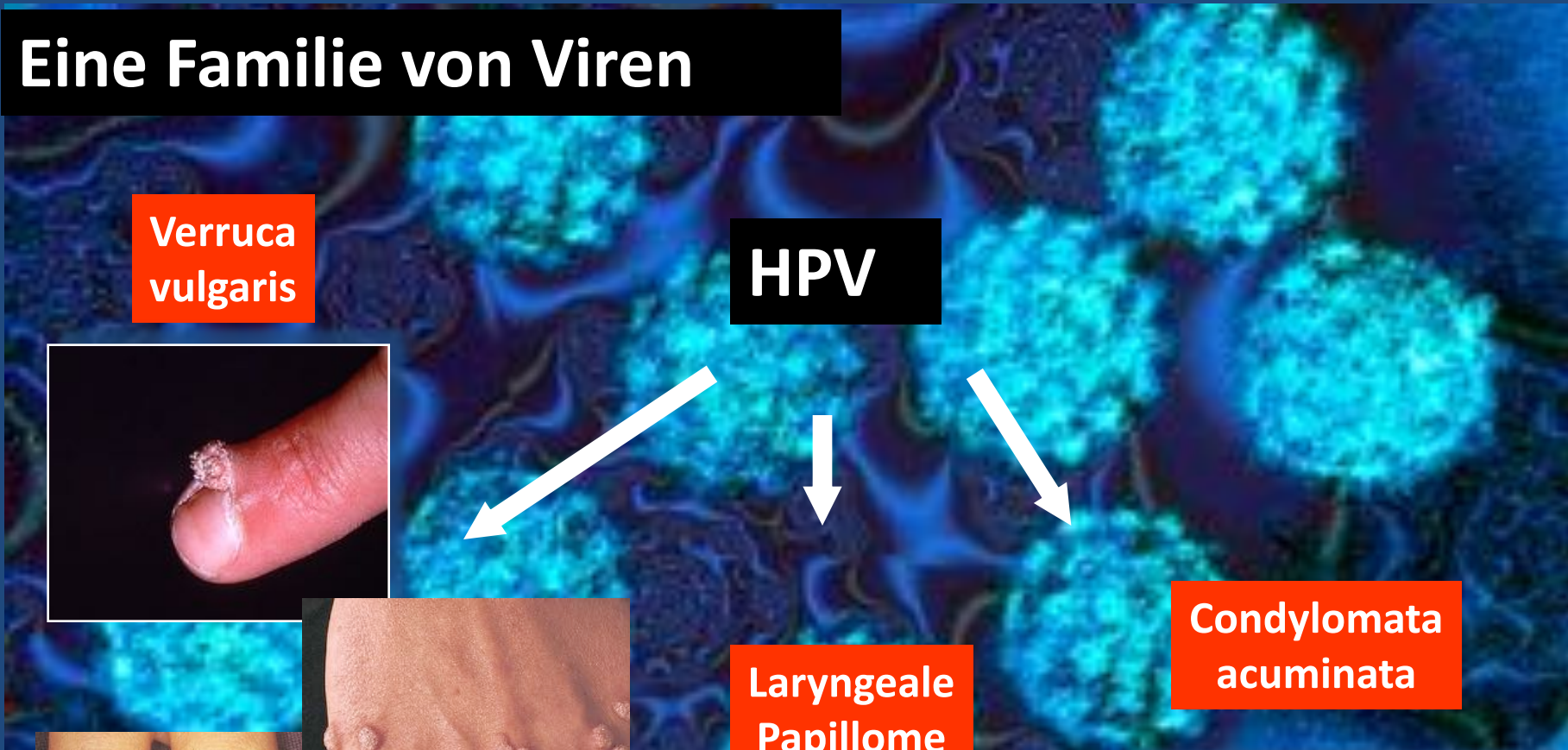
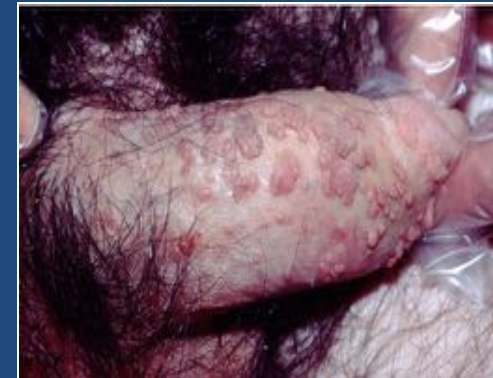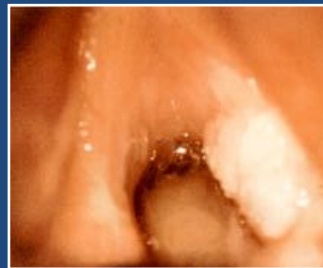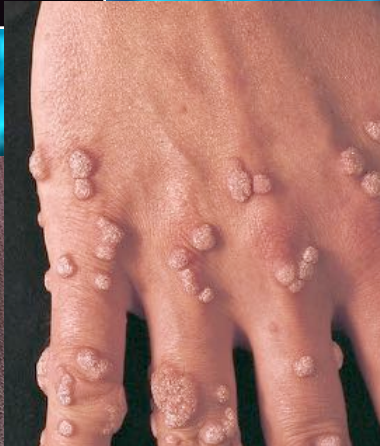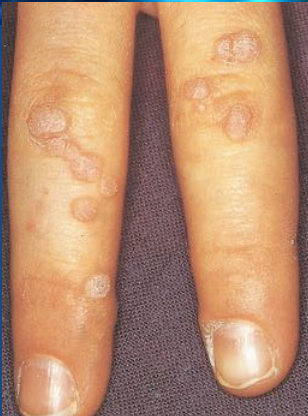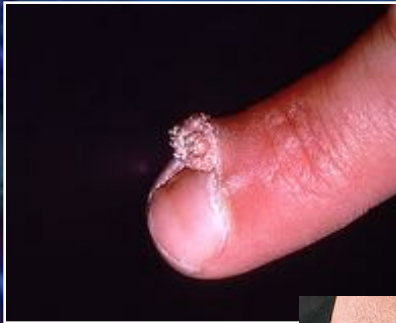Eine Familie von Viren

Verruca
vulgaris

HPV

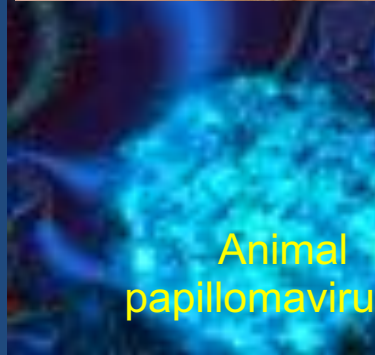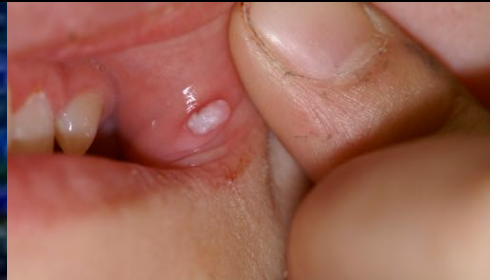Condylomata
acuminata

Laryngeale
Papillome

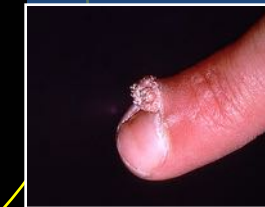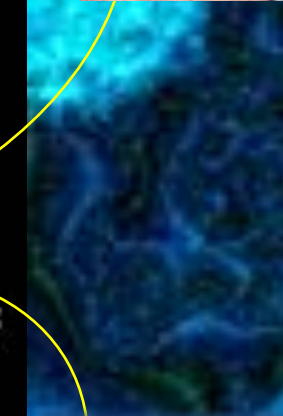
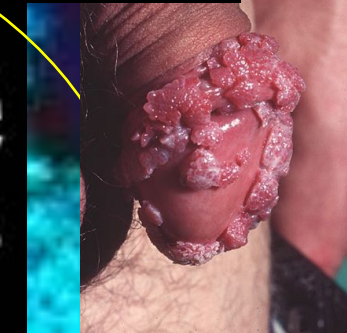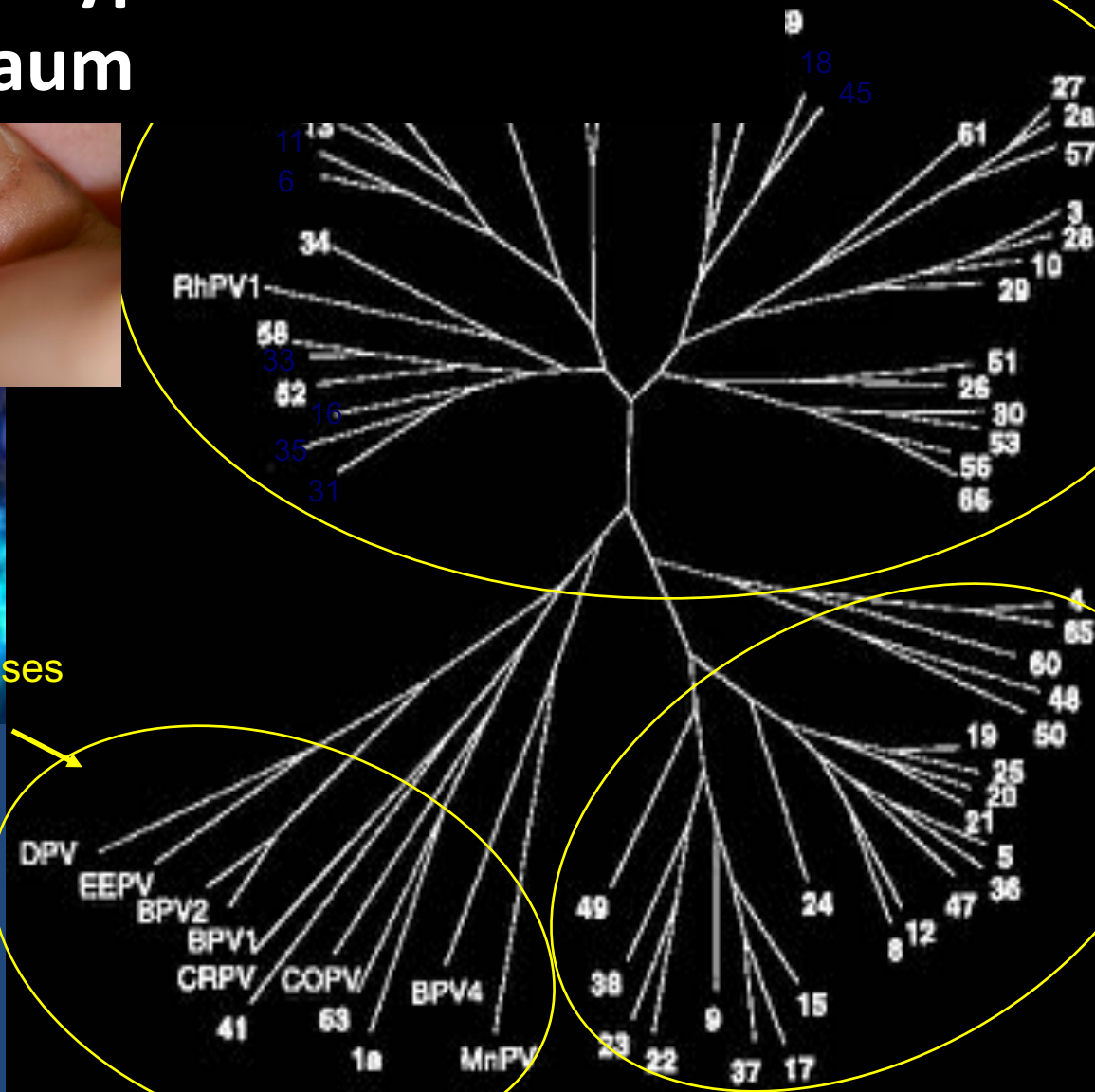


HPV „Genotypen“ ca 118 „Stammbaum

HPV

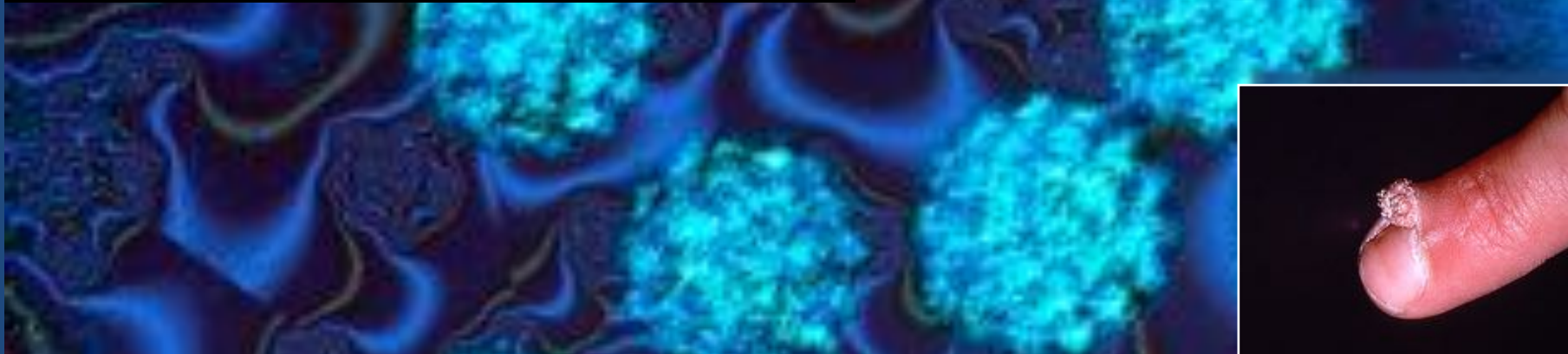


Animal
papillomaviruses



HPV sog „Genotypen“

HPV



Vv vulgaris

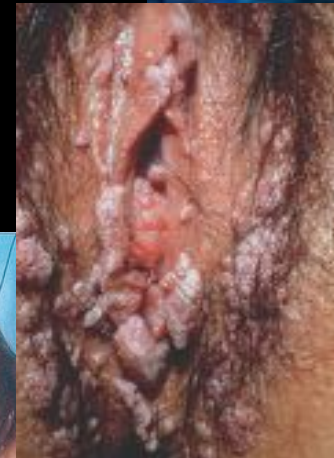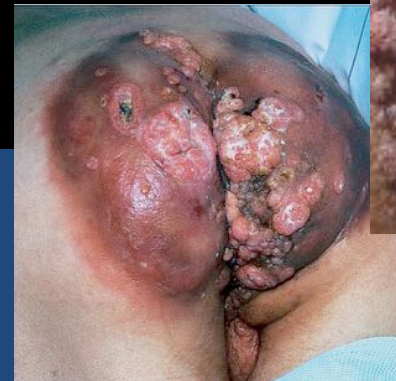1-4, 26-29, 38 ...

Condyloma

6,11, 42

Hoch Risiko

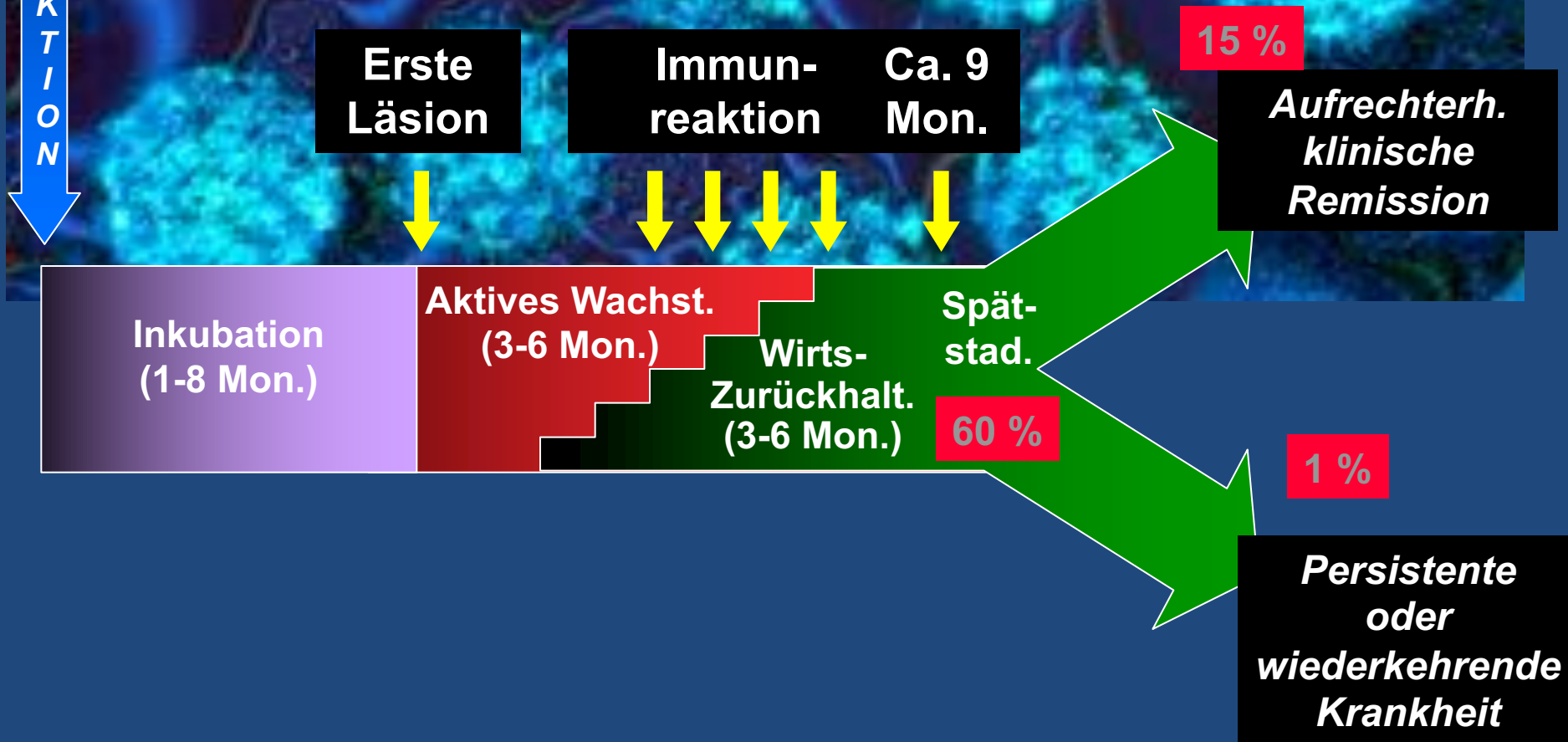
16,18



Ablauf einer Infektion

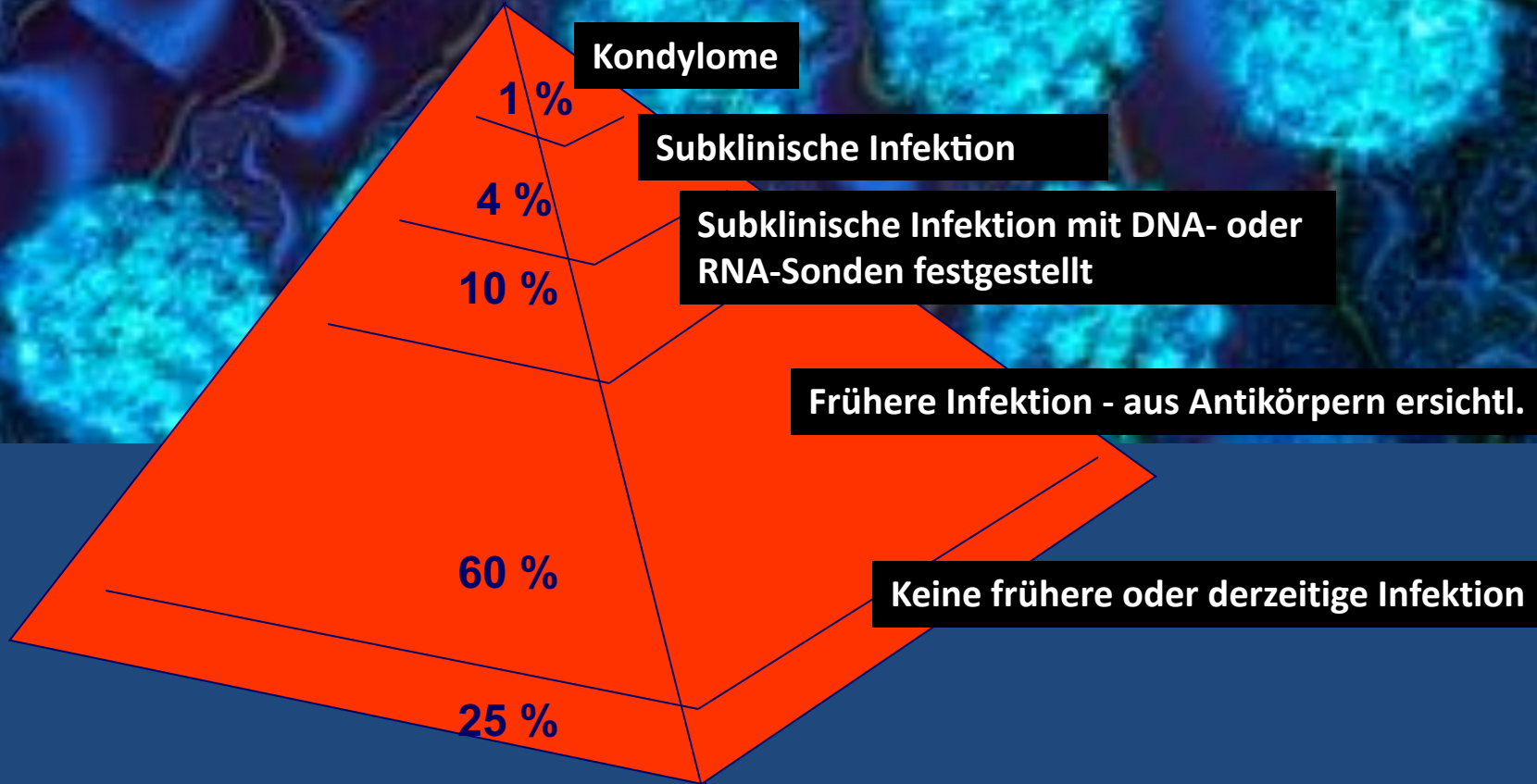
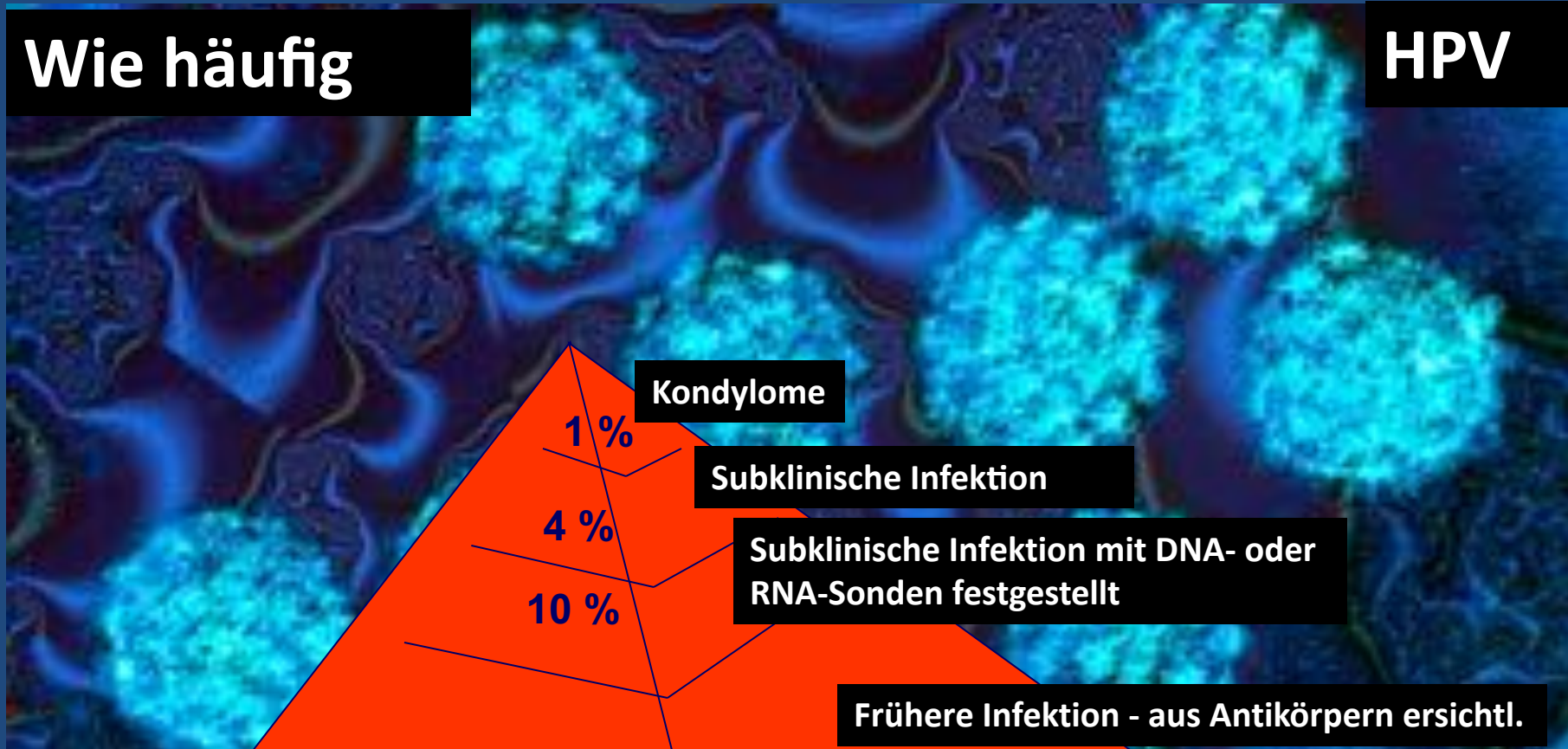
HPV

I
N
F
E
K
T
I
O
N



Wie häufig

HPV



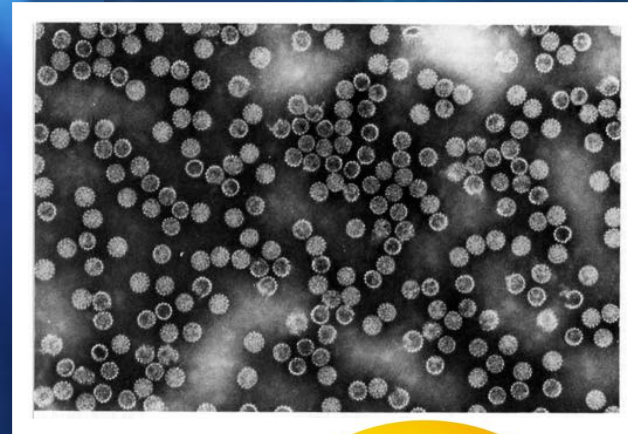
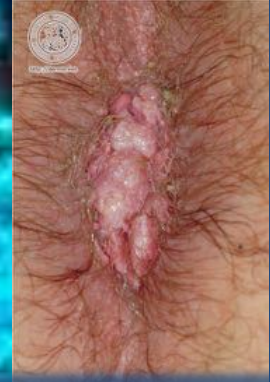Spitze vom Eisberg

HPV

1%

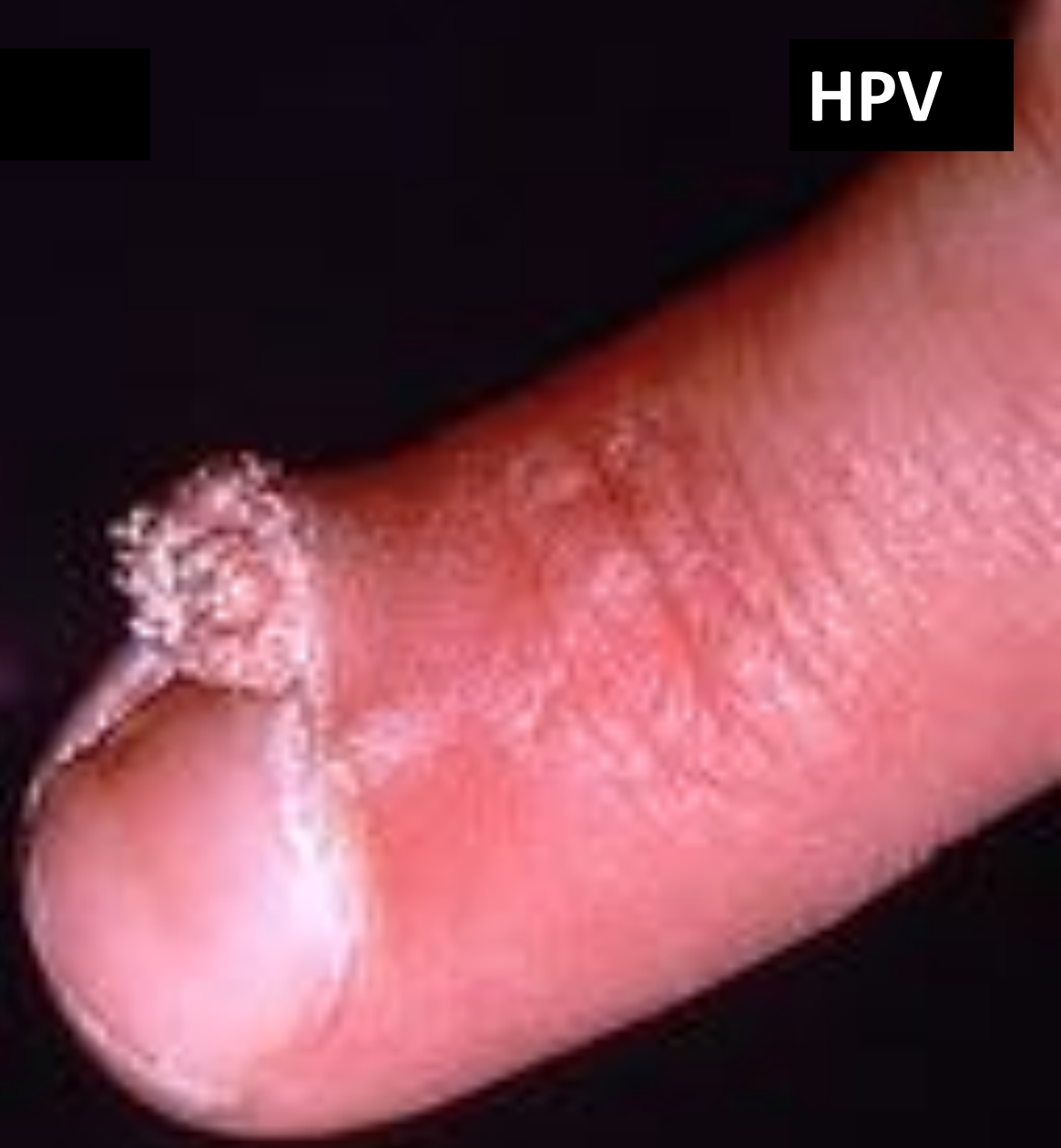15%

60%



Vulgäre Warzen

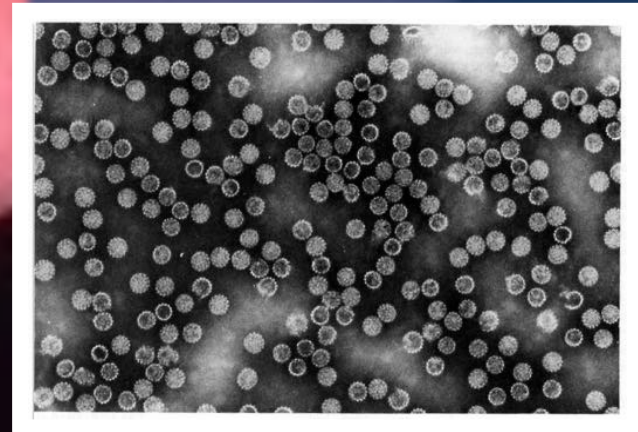
HPV



Vulgäre Warzen.... haben Sie gewusst ?

HPV

dass Warzen durch kleinste infektiöse Erreger (HPV-Viren) verursacht werden und nur mit einem Elektronenmikroskop bei 80'000facher Vergrößerung für unser Auge sichtbar werden.

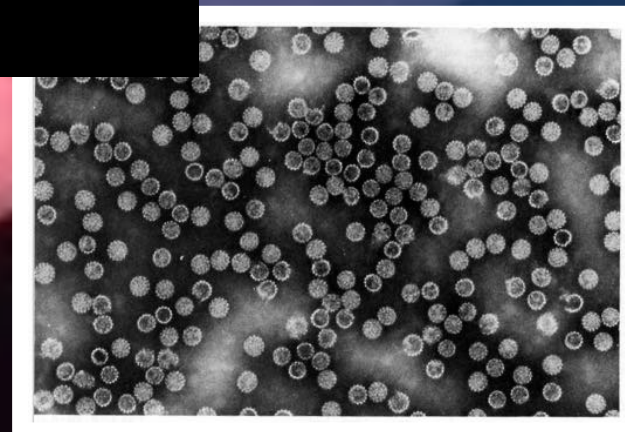


**Vulgäre Warzen....
haben Sie gewusst**

HPV

**dass unsere Haut von zig-Milliarden von
diesen Erregern «übersäht» ist.**

**somit Chirurgie alleine nicht zum
Ziel führt.....**

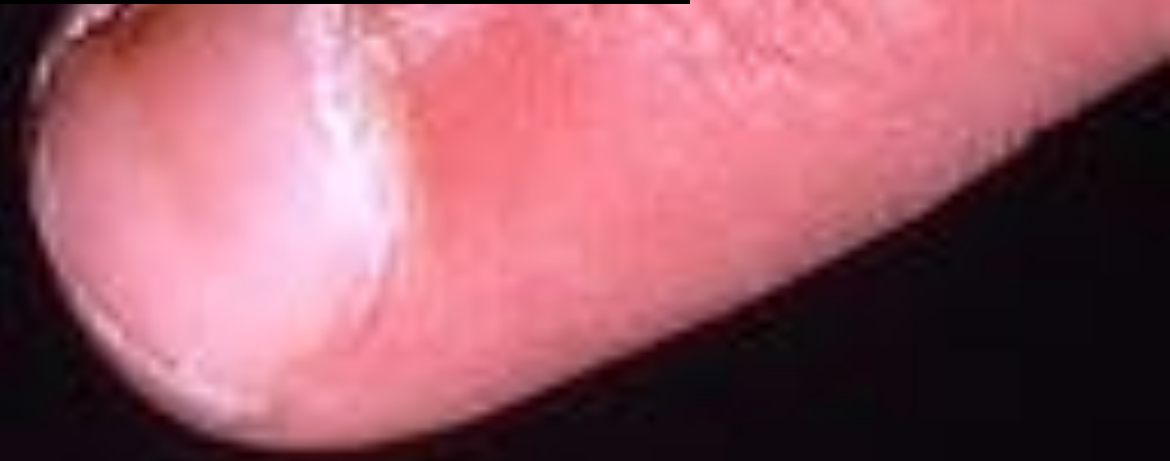

**Vulgäre Warzen....
haben Sie gewusst ?**

HPV

dass Warzen oft spontan abheilen

**30 % der Kinder
2 % der Erwachsenen**

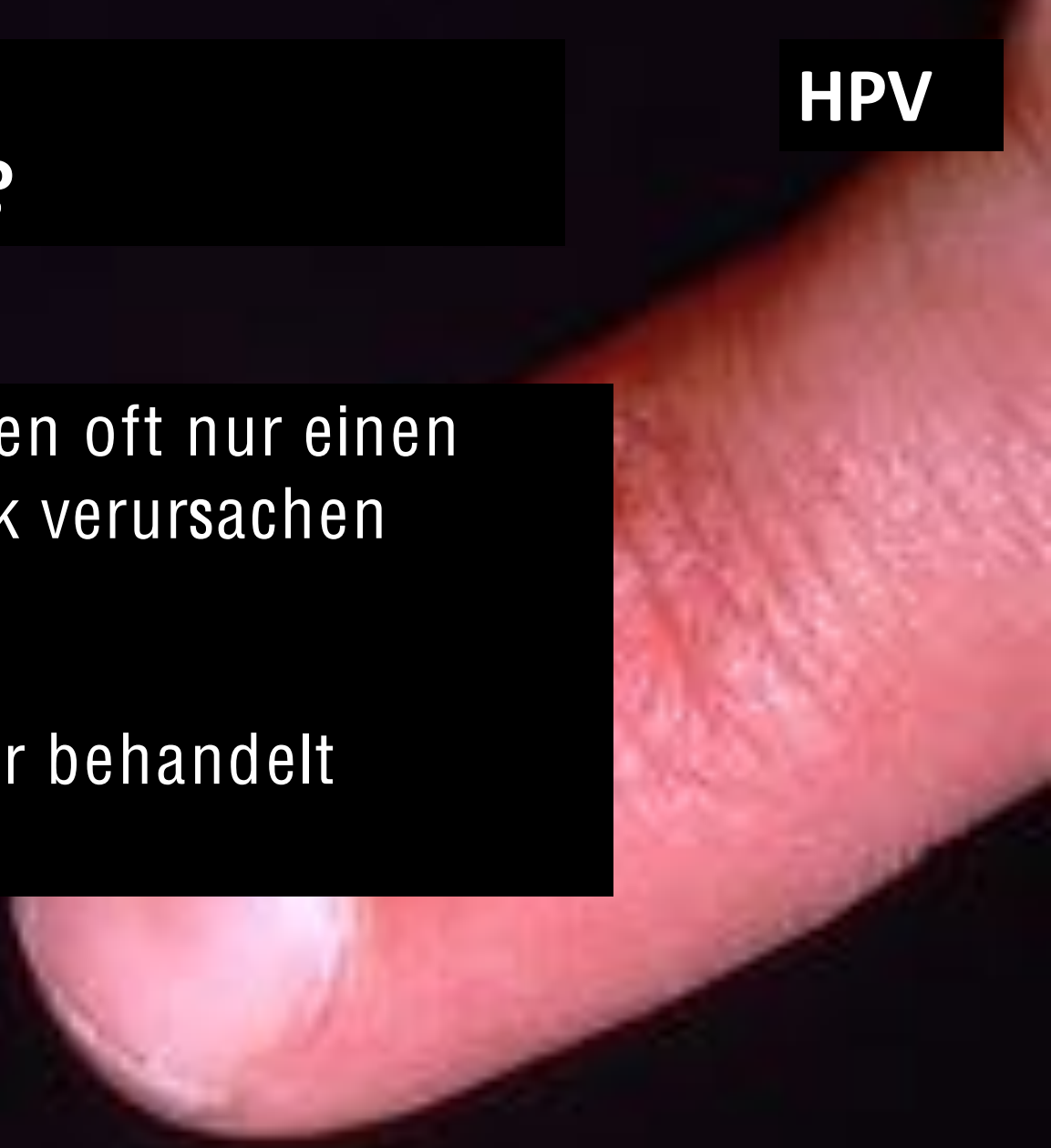

**Vulgäre Warzen....
haben Sie gewusst ?**

HPV

dass Warzen bei Kindern oft nur einen geringen Leidensdruck verursachen

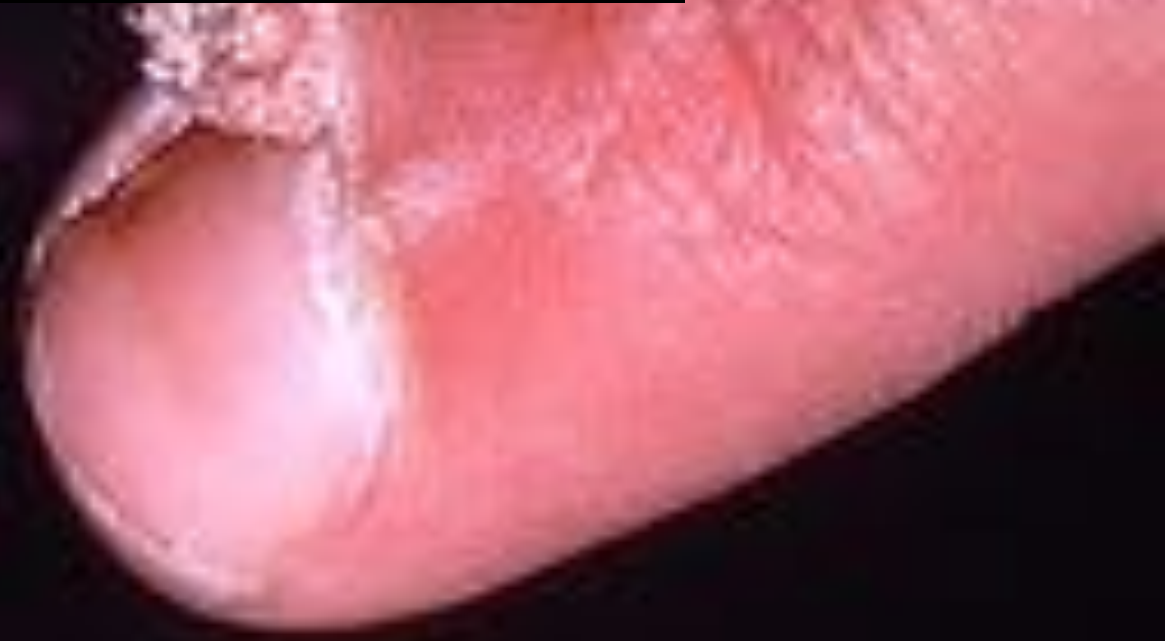und somit nicht immer behandelt werden müssen....



**Vulgäre Warzen....
haben Sie gewusst ?**

HPV

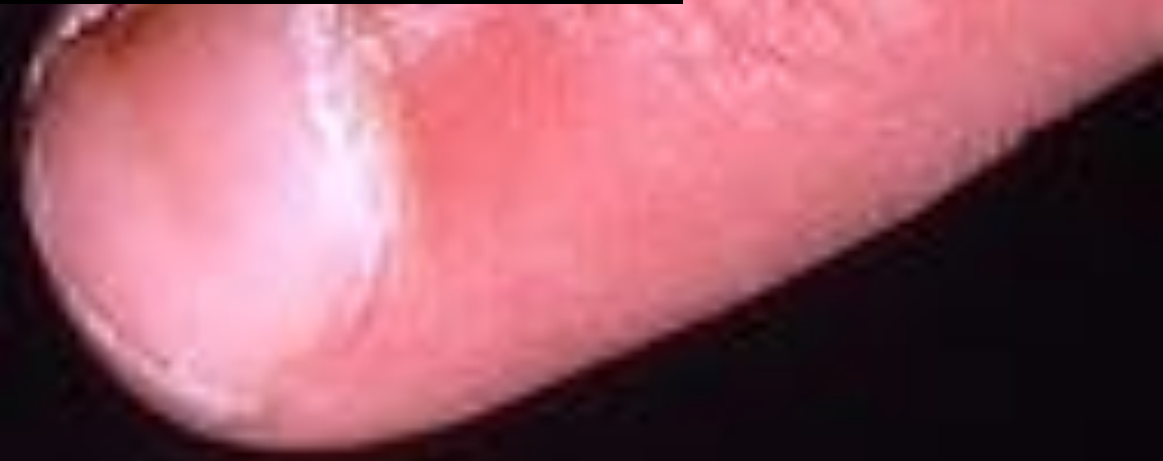**dass Warzen bei Kindern oft nur einen
geringen Leidensdruck verursachen**



**Vulgäre Warzen....
haben Sie gewusst ?**

HPV

dass Warzen-Behandlungen (wie z. B. Zellgift, Vereisungen, Verätzung, Laser, Chirurgie) nicht immer harmlos sind (Infektionen, Schmerzen).



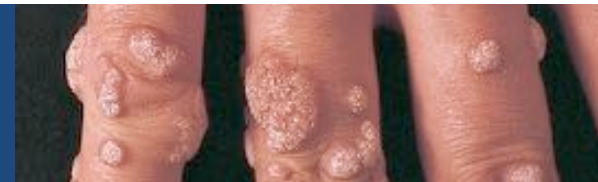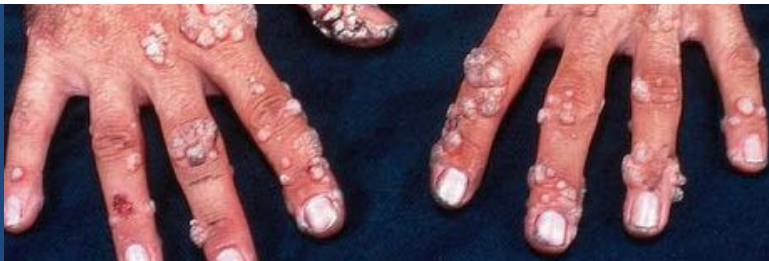Therapie – Warze (?)

...70% Selbstheilung innert 2 Jahren

Behandlung von Warzen

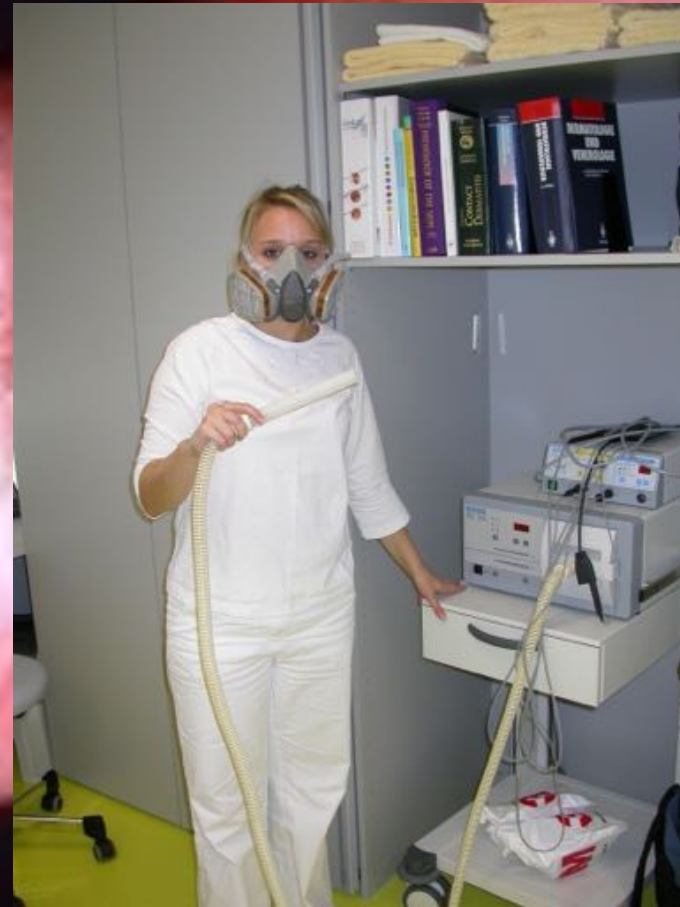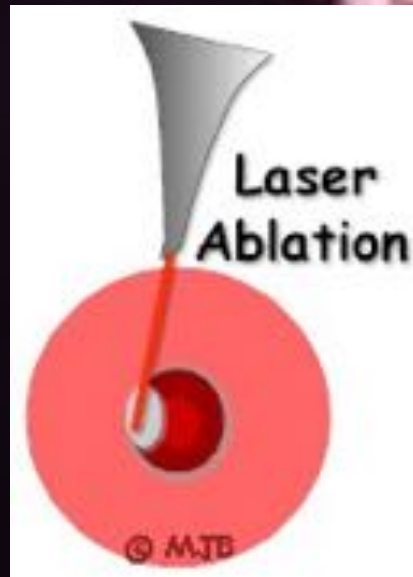
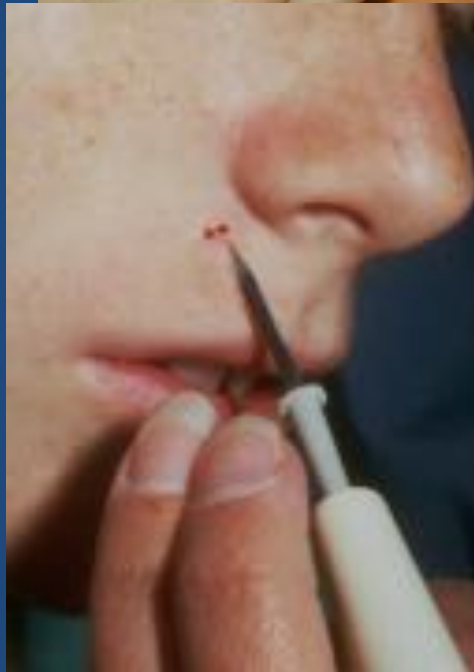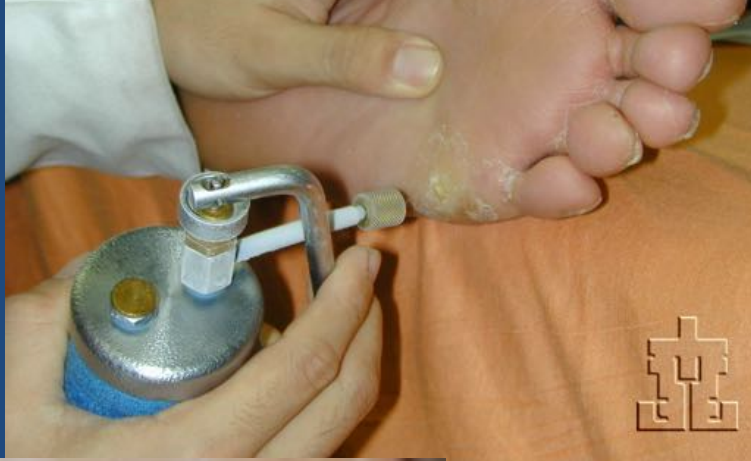Die Therapie muss sich
an der Spontanheilungs-
rate messen lassen

E. PAUL SCHEIDEGGER, STEPHAN DOMMANN, FELDMEILEN



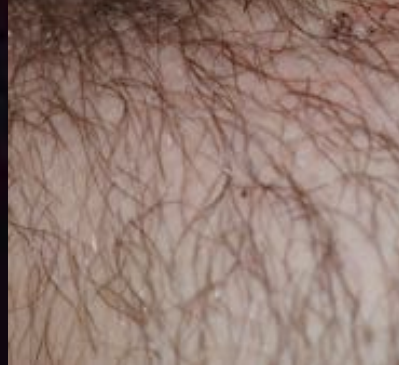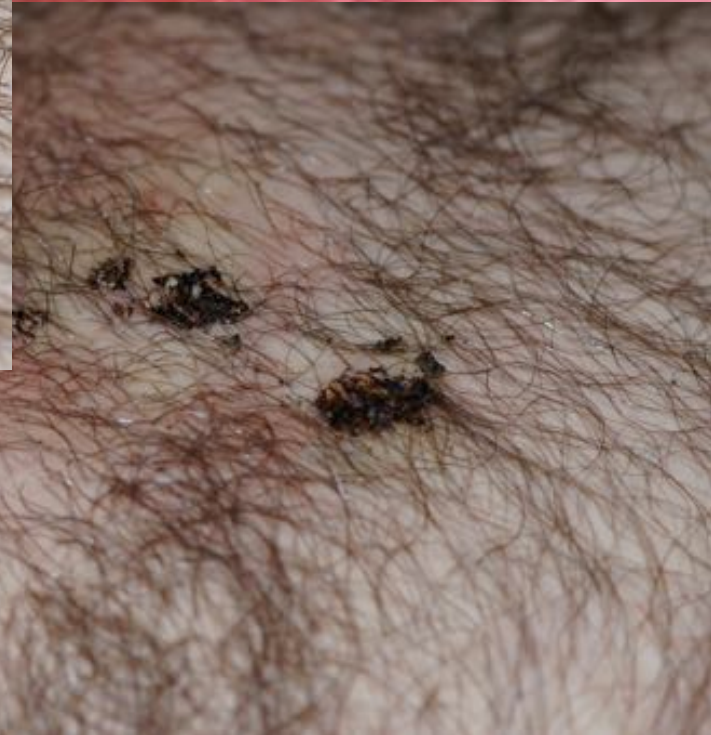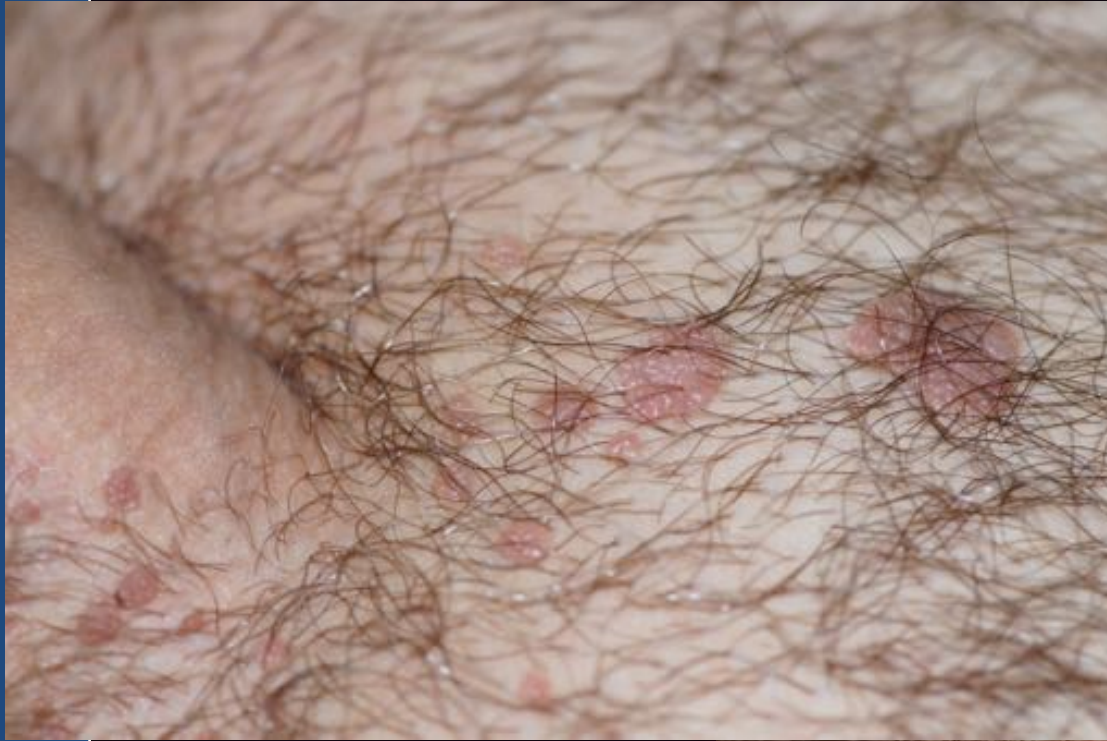Warzenbehandlungen

HPV



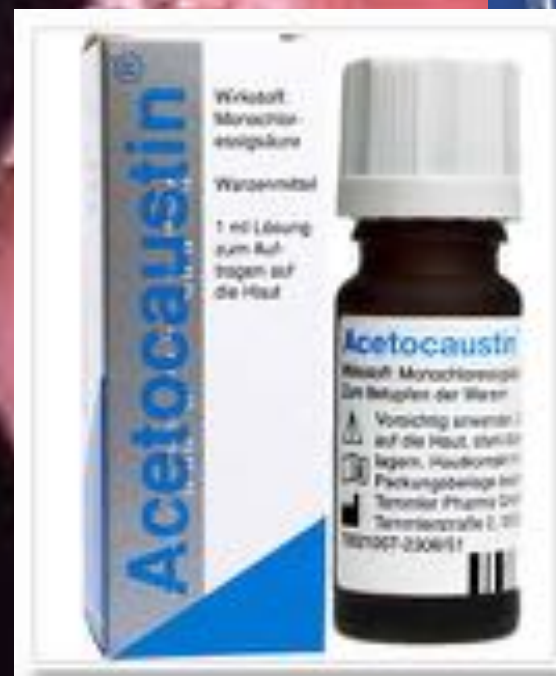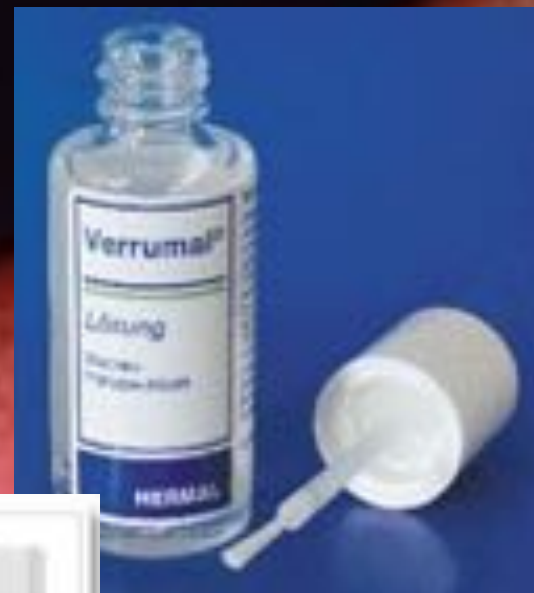Warzenbehandlungen

HPV



Warzenbehandlungen

HPV



Vulgäre Warzen....

Abwarten erlaubt !

HPV

dass eine abwartende Einstellung eine legitime Therapie darstellt bis das eigene Abwehrsystem (=Immunsystem) die Warzen zur Abheilung bringt

Oft heilen sie spontan und die Behandlungen sind nicht immer harmlos

Bei Warzen ist Abwarten eine legitime Therapie

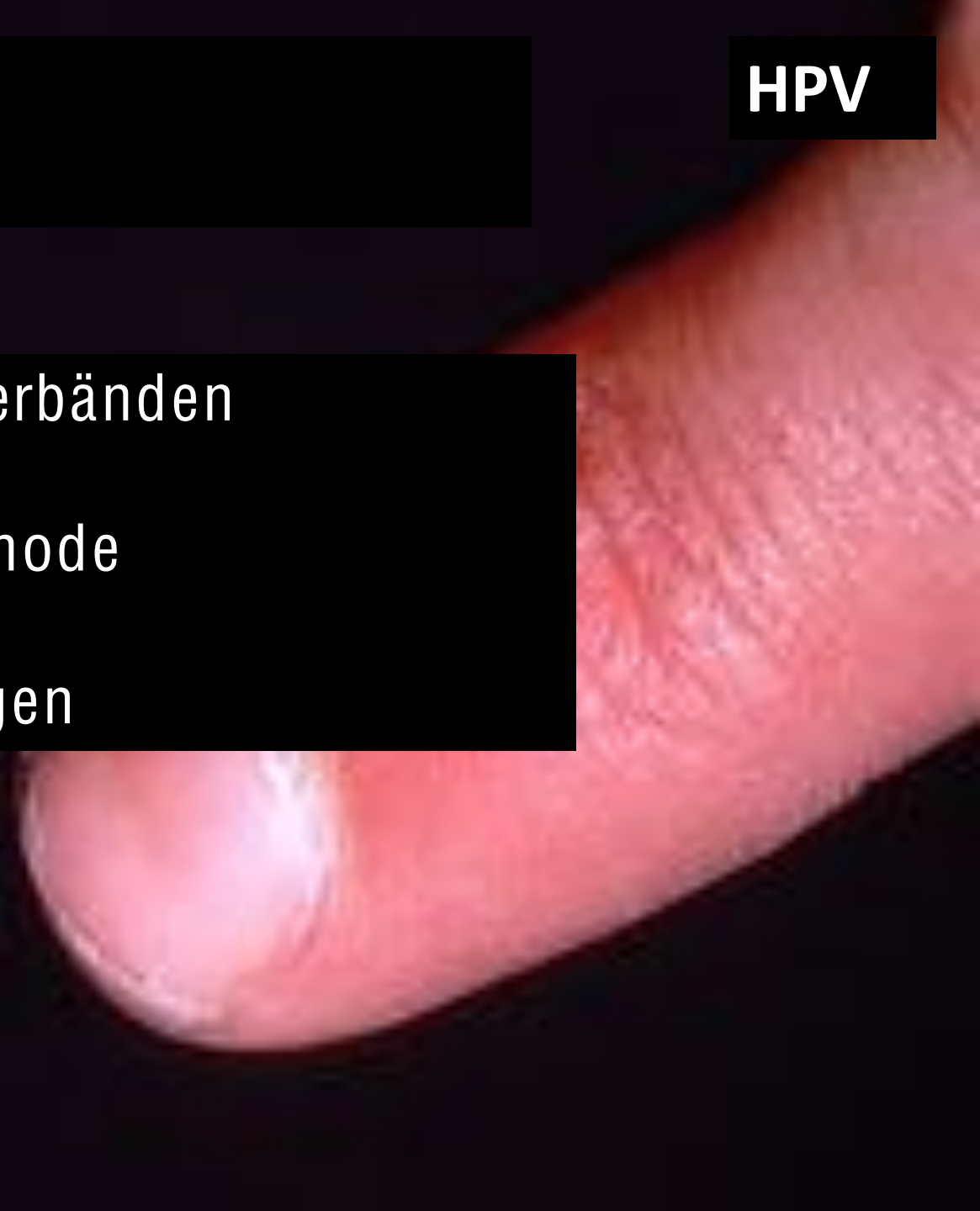
Vulgäre Warzen....

Beste Methode

HPV

sogenannten Salizylverbänden

- wirkungsvollste Methode
- kaum Nebenwirkungen

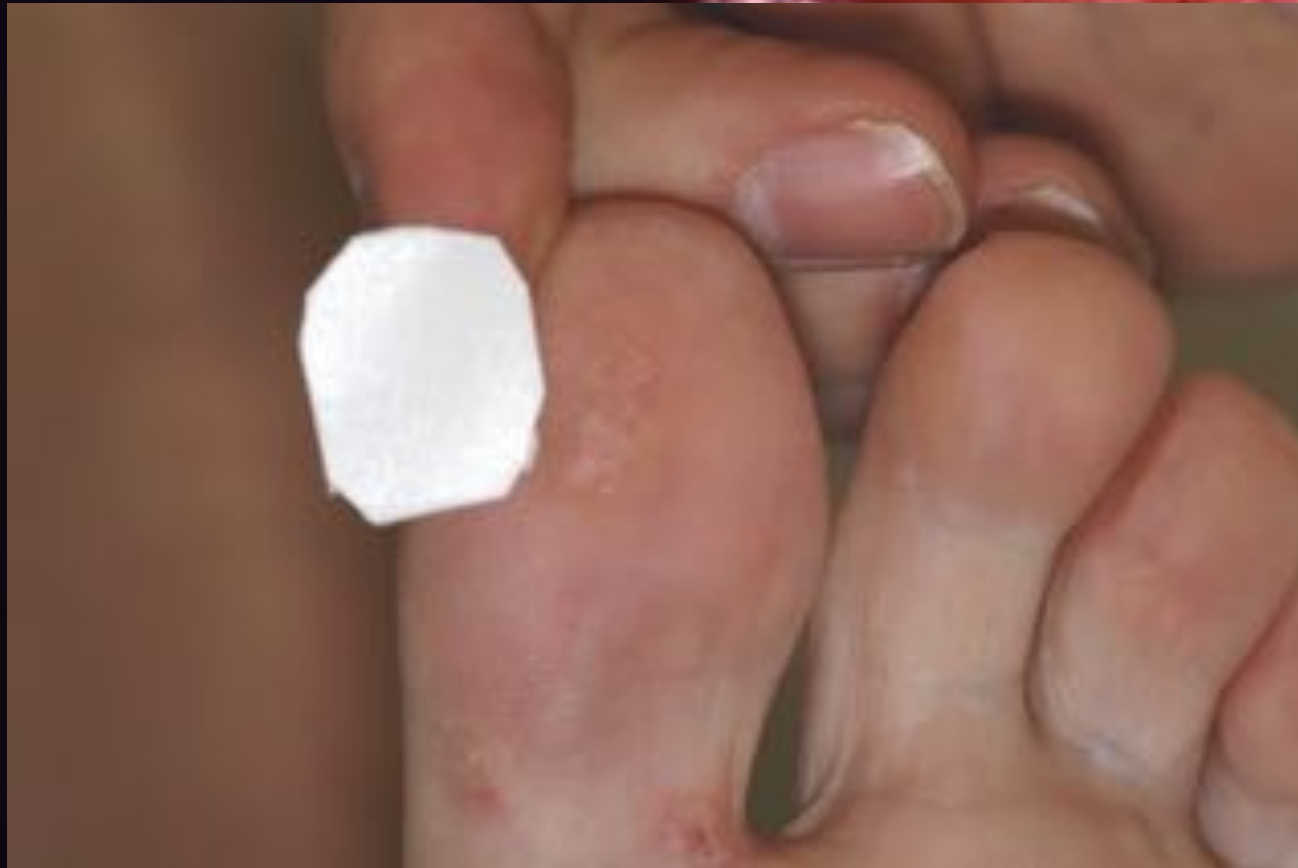

Vulgäre Warzen

Schritt für Schritt – 1/5

HPV

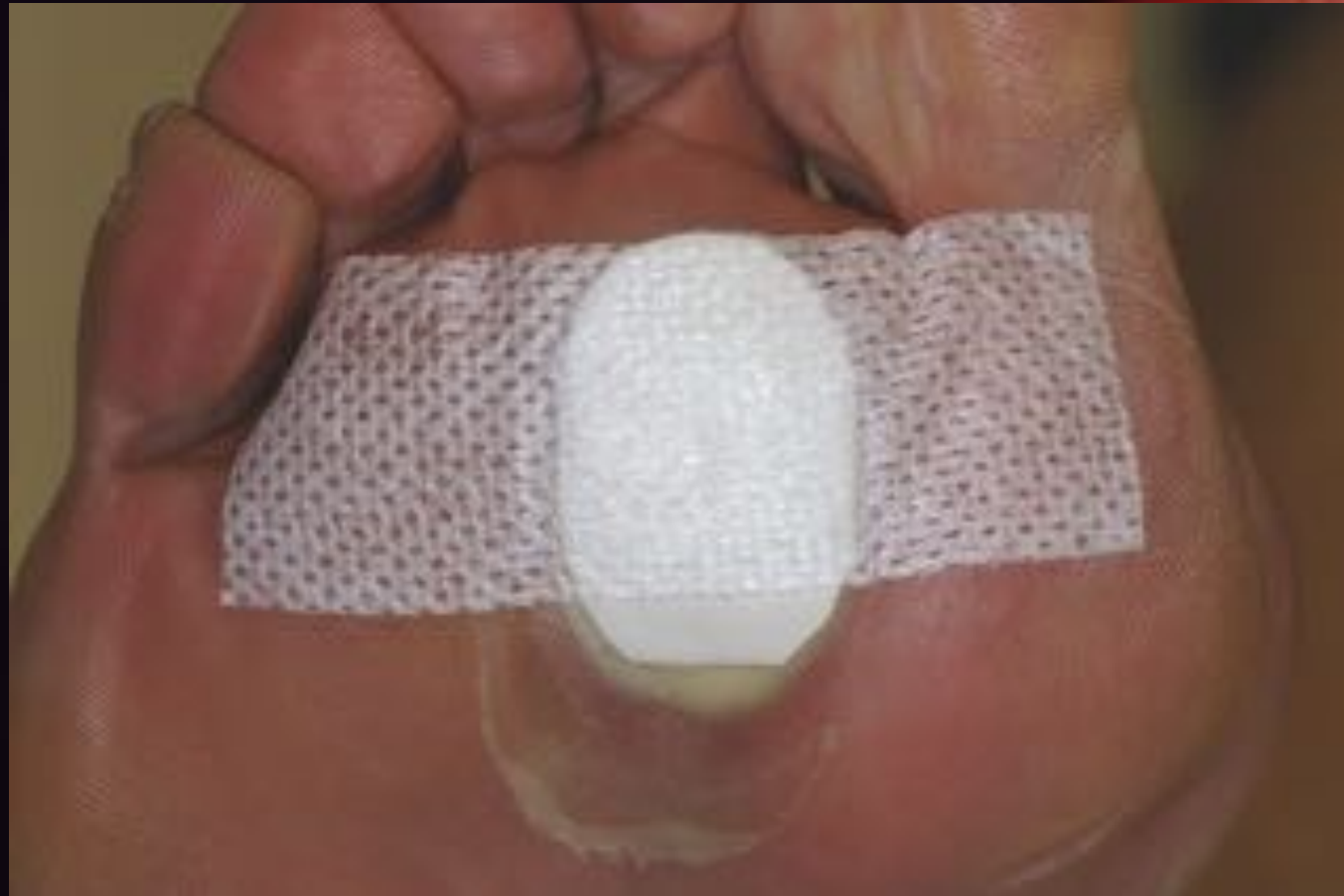Wie Warzen richtig behandelt werden



Vulgäre Warzen

Schritt für Schritt – 2/5

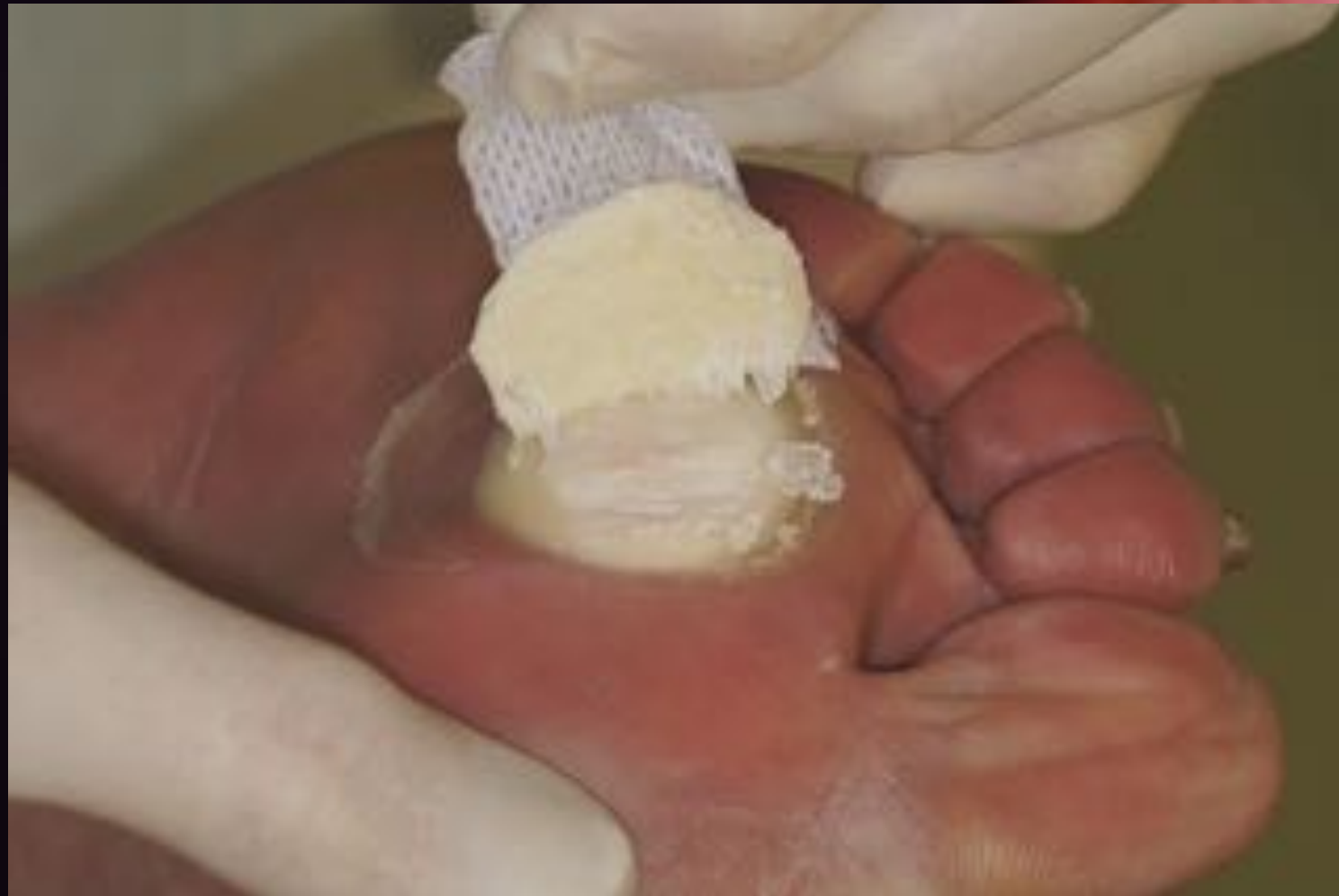HPV



Vulgäre Warzen

Schritt für Schritt – 3/5

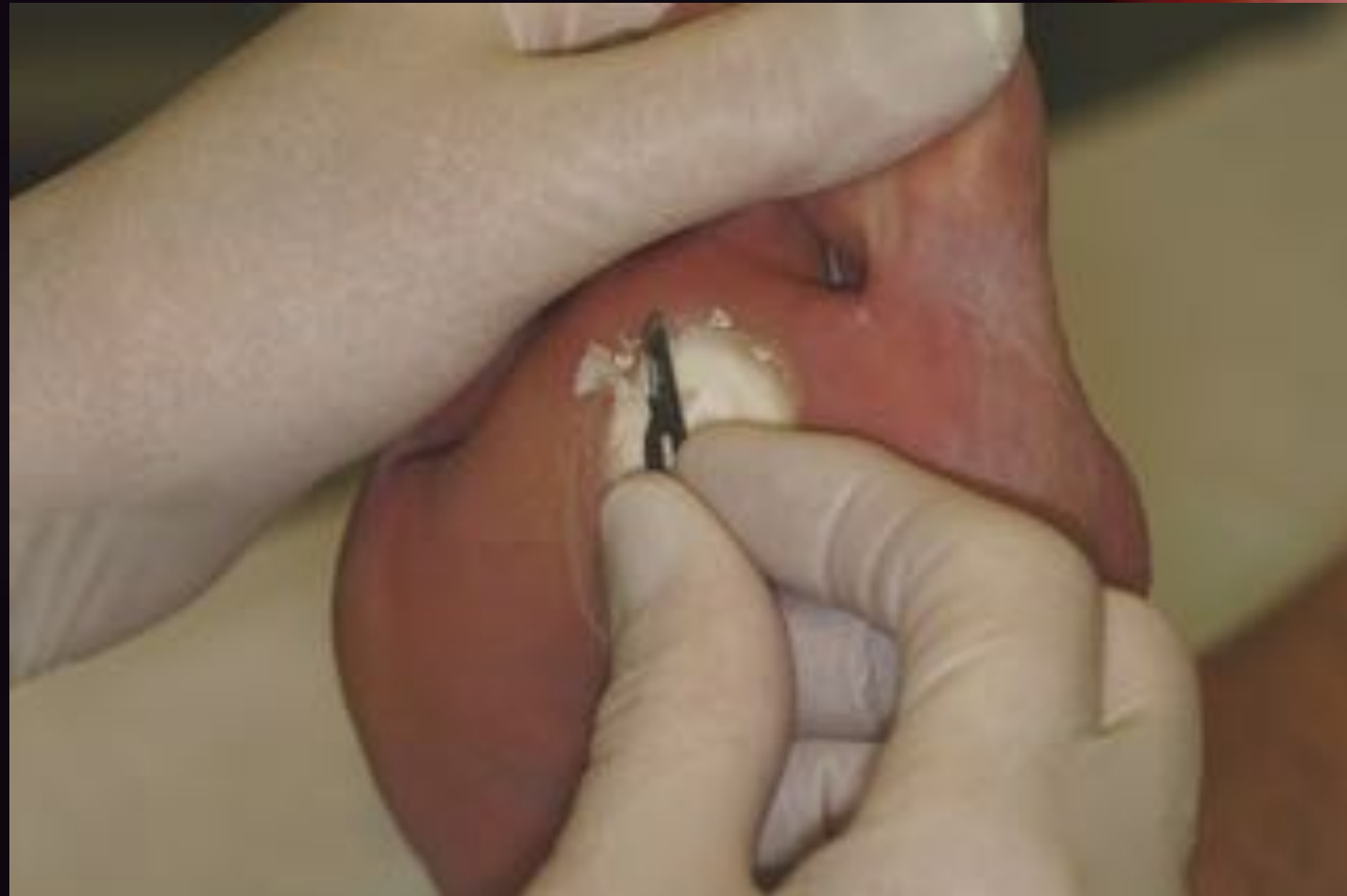HPV



Vulgäre Warzen

Schritt für Schritt – 4/5

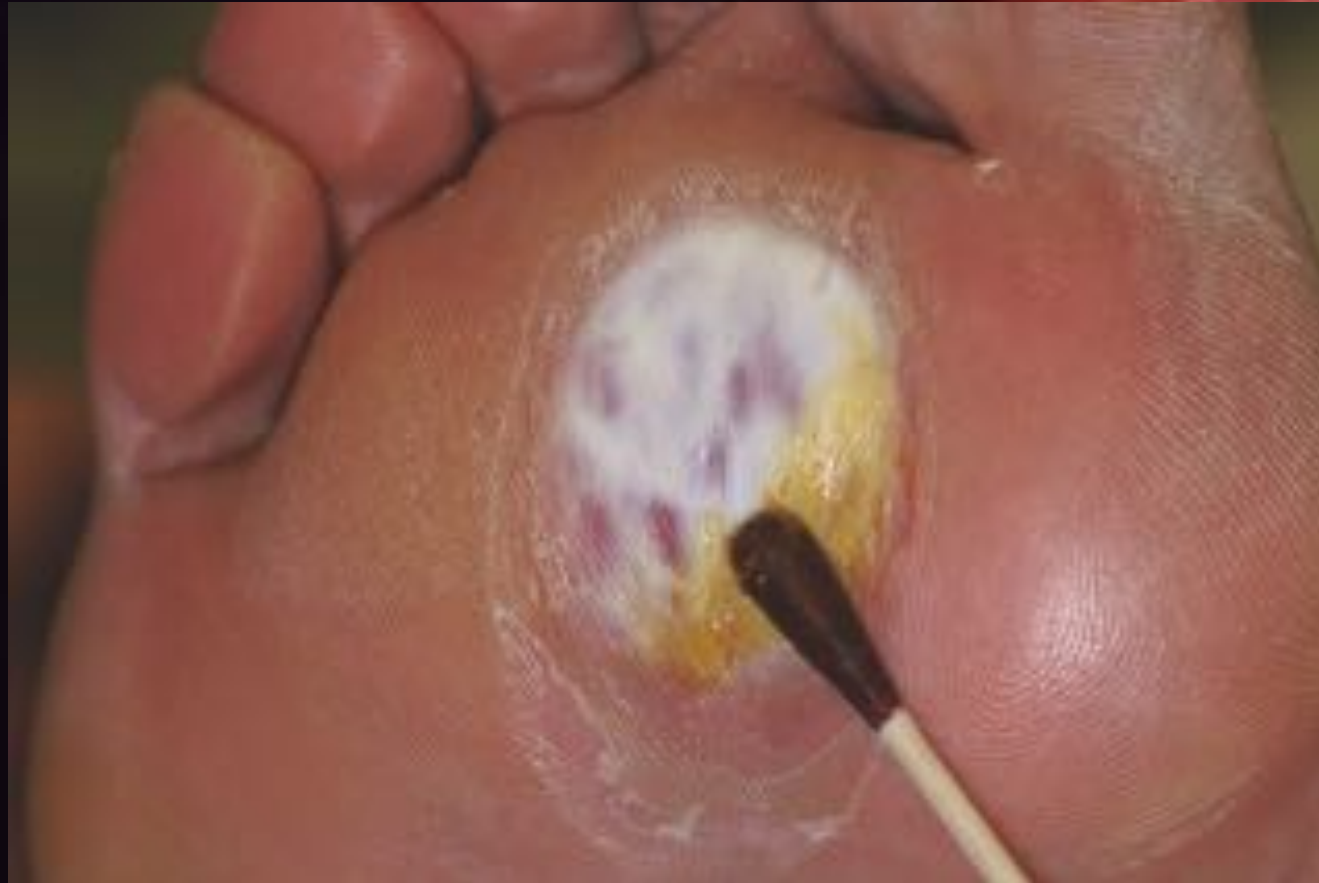HPV



Vulgäre Warzen

Schritt für Schritt – 5/5

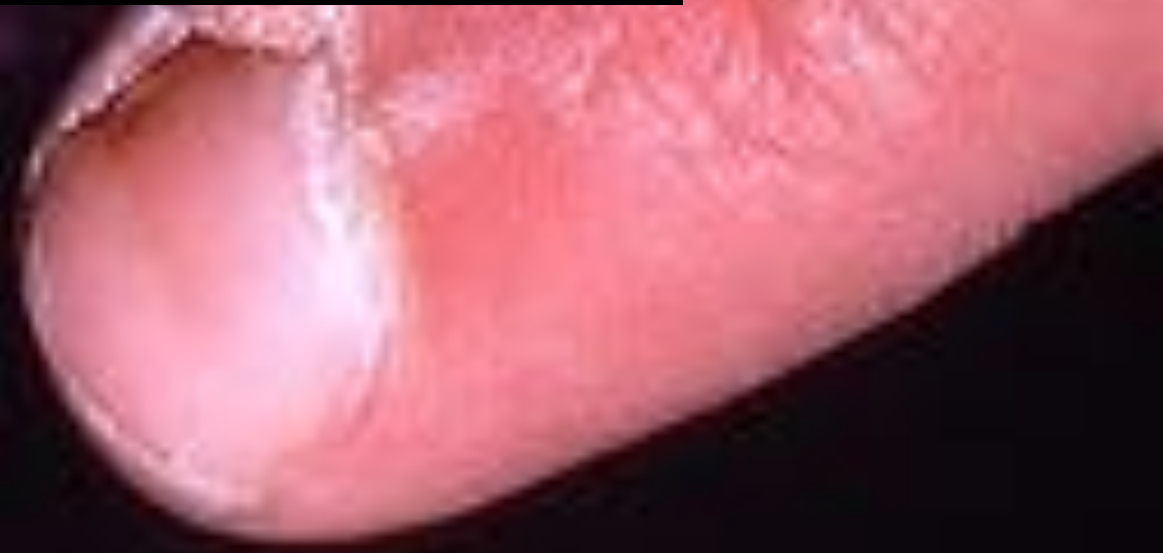HPV



Vulgäre Warzen.... Wann behandeln ?

HPV

- bei Schmerzen
- bei Funktionsbehinderungen
- bei kosmetischen Gründen



Vulgäre Warzen....

HPV

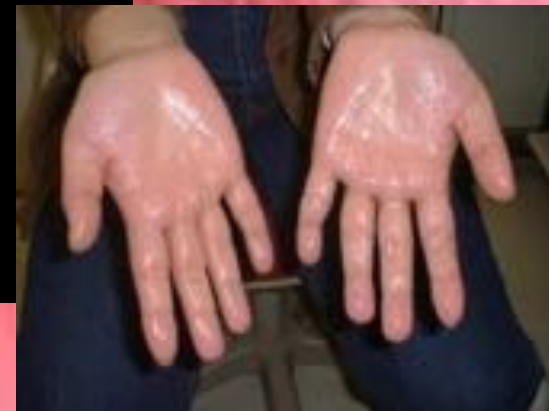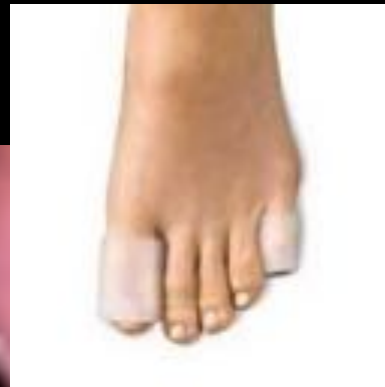Umgebung immer mitbehandeln !

«Umgebungsfaktoren» wie

Druckstellen («Hühneraugen»)

Schweissfüsse

Handekzeme



*Are you
concerned about
the increase in
artificial
intelligence?*

*No, but I'm
concerned about
the decrease in
real intelligence.*



Dr. Paul erklärt – Youtube Channel!

Erklärvideos und mehr – auf
meinem Youtube Channel.



[medspace.fun/youtube](https://www.youtube.com/channel/UC...)

